L'ecografia con mezzo di contrasto di seconda generazione può predire la ricrescita locale nei pazienti con HCC trattati efficacemente con RFTA?

F. Giangregorio, M.G. Marinone, M. Di Stasi, F. Fornari

Divisione di Gastroenterologia ed Endoscopia Digestiva - Ospedale "G. da Saliceto" - Piacenza

Comunicazione orale premiata al XV Congresso Nazionale SIUMB 2003

Parole chiave: Carcinoma epatocellulare; Cirrosi; Termoablazione con radiofrequenza; Ecografia; Power-Doppler; Ecografia con mezzo di contrasto; Angiosonografia; TC Addome

Scopo. Valutare l'efficacia dell'ecografia con mezzo di contrasto di seconda generazione (CEUS) nel prevedere precocemente eventuali recidive locali negli epatocarcinomi (HCC) trattati efficacemente mediante termoablazione percutanea con radiofrequenza (RFTA).
Materiali e Metodi. 69 pazienti cirrotici con HCC arruolati consecutivamente (M/F: 40/29; età media 76.15 anni; Child A/B: 63/6; 91.1% HCV positivi) sono stati sottoposti a RFTA. L'ecografia pre-trattamento ha identificato 87 noduli (≤ 5 cm). La CEUS è stata eseguita utilizzando un mezzo di contrasto di II generazione (SonoVue, Bracco) ed apparecchiature ecografiche dedicate (Esatune e Technos MPX, Esaote), con seconda armonica tissutale in scala di grigi. La presenza di contrast-enhancement in fase arteriosa o un flusso parenchimale all'interno del nodulo sono stati definiti come tumore residuo dopo il trattamento. La conferma dell'efficacia del trattamento con radiofrequenza è stata ottenuta con TC spirale, eseguita dopo circa 1 mese dal trattamento. Il follow-up è stato eseguito mediante AFP ed ecografia ogni 3 mesi e TC ogni 6. Durante la fase arteriosa della CEUS post-trattamento (eseguita il giorno seguente) abbiamo studiato i seguenti parametri del cercine periferico iperecogeno: la regolarità del margine, lo spessore medio, la sua persistenza in fase tardiva. Abbiamo poi correlato tali dati con il pattern vascolare pre-trattamento e con il tempo di recidiva locale del tumore durante il follow-up.
Risultati. La valutazione post-trattamento degli 87 noduli ha dimostrato una necrosi incompleta in 12 (13.7%) HCC e una necrosi completa in 75 (86.3%). I pazienti hanno eseguito un follow-up medio di 12.6 mesi (range: 8-17). Durante il follow-up 13/75 (17.3%) noduli, trattati efficacemente con RFTA, hanno presentato una recidiva locale. In tutti questi casi la CEUS, eseguita 24 ore dopo il trattamento, ha dimostrato la presenza di un cercine periferico infiammatorio con uno spessore medio superiore a 4 mm e/o con margini irregolari. Non è stata riscontrata nessuna correlazione tra la comparsa di recidive e la persistenza del cercine infiammatorio durante la fase portale o quella tardiva.
Conclusioni. Una valutazione precoce (nelle 24 ore seguenti) di un HCC trattato con RFTA, utilizzando l'ecografia con mezzo di contrasto di seconda generazione, può predire anzitempo la comparsa di una recidiva locale laddove sia presente una rima iperecogena periferica ispessita (> 4 mm) e/o a margini irregolari.

Early evaluation of hepatocellular carcinoma treated with radiofrequency thermal ablation: contrast-US to predict local recurrence

Key words: Liver neoplasms; Hepatocellular carcinoma; Cirrhosis; Radiofrequency ablation; Ultrasonography; Contrast media; Power Doppler studies; Contrast-enhanced ultrasound (CEUS); Angiosonography; Computed tomography

Aim. To assess the efficacy of contrast-enhanced harmonic ultrasonography (CEUS) for early prediction of local recurrence of hepatocellular carcinoma (HCC) nodules displaying complete necrosis after percutaneous radiofrequency-thermal-ablation (RFTA).
Materials and Methods. 69 consecutive cirrhotic patients (M/F: 40/29; mean age 76.15; Child A/B: 63/6; 91.1% HCV positive) with HCC (total: 87 lesions) underwent RFTA. CEUS was performed before and after (24 h) RFTA using Esatune and Technos MPX scanners (Esaote, Italy) equipped with contrast-tuned imaging (CnTI) technology. A suspension of sulfur hexafluoride in sterile saline (SonoVue, Bracco, Italy) was used as the contrast agent. In post-treatment studies, positive enhancement in the early arterial phase or intratumoral parenchymal flow were interpreted as evidence of residual viable tumor tissue. During the arterial phase the following features of the nodule's hyperechoic rim were examined: margin regularity, mean thickness, and persistence during late phases.
These parameters were then correlated with pre-treatment findings and with the time to local recurrence during follow-up.
Results. Post-treatment CEUS revealed incomplete necrosis in 12 (13.7%) of the 87 nodules and complete necrosis in 75 (86.3%) nodules. Mean follow-up was 12.6 months (8-17).
During the follow-up, 13 (17.3%) of the 75 nodules displaying complete necrosis after treatment showed local recurrence. On the CEUS performed 24 h after RFTA, all 13 of these lesions displayed hyperechoic rims that were either > 4 mm thick or had irregular margins.
Conclusion. Early post-treatment CEUS evaluation of HCCs subjected to RFTA (in particular, the characteristics of the hyperechoic rim) may be useful for predicting local recurrence of lesions.

Introduzione

L'avvento delle terapie loco-regionali ha aperto nuove possibilità nel trattamento di neoplasie epatiche primitive o secondarie per quei pazienti che non sono candidati alle terapie chirurgiche (resezione epatica, trapianto ortotopico di fegato - OLT) a

causa del numero, della sede, dell'estensione dei noduli, o delle caratteristiche del paziente (età, stadio di Child, condizioni cliniche generali) (1). E' noto, infatti, che tali pazienti presentano un aumentato rischio di morbilità e mortalità peri- e postoperatoria anche in mani esperte (2,3). Tra le tecniche loco-regionali l'alcolizzazione percutanea (PEI) è attualmente ancora considerata la metodica di riferimento per l'ampia documentazione in letteratura (4). Stessa efficacia è stata dimostrata per la termoablazione percutanea con radiofrequenza (RFTA) (1,5,6) con un'alta percentuale di trattamenti completi nelle lesioni epatiche primitive (7) ed in quelle secondarie (7,8). Inoltre il confronto tra PEI e RFTA ha dimostrato che quest'ultima ha un tasso superiore di necrosi completa con un minor numero di sessioni di trattamento (9).
La verifica dell'efficacia attualmente è affidata al controllo TC. E' stato stabilito che tale esame debba essere eseguito dopo circa 1 mese dal trattamento loco-regionale, poiché la valutazione precoce dell'efficacia con la TC spirale ha evidenziato la presenza di una sottile rima di contrast-enhancement, che può indurre dubbi interpretativi (4). Diversi lavori hanno, comunque, dimostrato che l'ecografia con mezzo di contrasto, mediante metodiche di "ecoamplificazione" del segnale power-Doppler (10,11) o mediante quelle di imaging armonico con mezzo di contrasto di prima generazione (Levovist) (12,14), possa fornire informazioni affidabili sull'efficacia del trattamento. Tuttavia l'ecoamplificazione con mezzi di contrasto presenta alcune limitazioni, quali il "blooming" e gli artefatti da movimento, che ostacolano tale metodica in quei pazienti che mantengono poco il respiro o nei noduli epatici vicino al cuore. L'imaging armonico con mezzi di contrasto di prima generazione non risente di questi artefatti, ma è una metodica che permette una valutazione solo "intermittente" dei noduli trattati, (mediante la rottura delle microbolle con elevate pressioni acustiche) ed in modo statico (cioè con la sola acquisizione di immagini). L'ecografia con mezzo di contrasto di seconda generazione è caratterizzata dall'impiego di basse pressioni acustiche per ottenere l'imaging armonico: tali pressioni non distruggono le microbolle presenti in circolo, ma consentono di studiare le varie fasi vascolari in "real-time" (15). Attualmente è in fase di pubblicazione un lavoro (16) e sono presenti in forma di abstract due comunicazioni (17,18) che hanno utilizzato tale metodica nella valutazione dell'efficacia del trattamento con termoablazione. Per cercare di capire l'origine delle recidive loco-regionali nei noduli di HCC trattati efficacemente, alcuni Autori (19) hanno eseguito una valutazione TC precoce (dopo circa 3 giorni), dimostrando che la sottile rima (circa 3 mm) di contrast-enhancement (che poi scompare dopo circa 1 mese dal trattamento di RFTA) non ha mai presentato, all'istologia o al pezzo operatorio, segni di malattia attiva. Tuttavia una ripresa locale della malattia compare precocemente, dopo circa 3-6 mesi dal trattamento (20), ai bordi del nodulo trattato (ingrowth) o immediatamente al di fuori di esso (outgrowth) (21), probabilmente o a causa di una mancanza di aggressività nel trattamento (22) oppure a causa di una incompleta necrosi, non visualizzabile dalle metodiche di imaging e dipendente dalle caratteristiche del tumore (dimensioni, durata della cirrosi, alfafetoproteina pre-trattamento) (23). Scopo del nostro lavoro è quello di valutare il significato prognostico del cercine periferico precoce, impiegando l'ecografia con mezzo di contrasto di seconda generazione, nella valutazione, dopo 24 ore, dell'efficacia del trattamento di noduli di HCC con RFTA.

Materiali e Metodi

Tra il 1 Gennaio 2002 e il 30 Giugno 2003, 69 pazienti cirrotici con diagnosi di HCC (per un totale di 87 noduli, di cui singoli in 57 pazienti; doppi in 6 e tripli in 6) sono stati sottoposti a trattamento con RFTA. Tra questi pazienti 40 erano maschi (età media ± DS: 76.6 ± 8.69) e 29 erano femmine (età media ± DS: 70.2±7.11). In 63 pazienti la cirrosi era in stadio Child A, in 6 in stadio B7. 63/69 pazienti (91.3%) erano HCV positivi, 4/69 (5.8%) HBV positivi e 2/69 (2.9%) con cirrosi post-alcolica.
La diagnosi di HCC è stata eseguita secondo le linee guida EASL 2000 di Barcellona (4) in tutti i pazienti.
Tali linee guida suggeriscono che nei pazienti cirrotici l'HCC può essere diagnosticato o mediante il riscontro di almeno due tecniche di imaging (TC e RM) che rivelino entrambe una ipervascolarizzazione arteriosa del nodulo, o utilizzando criteri combinati (TC spirale associata con valori di AFP > 400 ng/ml).
La biopsia ecoguidata con ago sottile dovrebbe essere riservata a quei casi in cui i sopraccitati criteri non siano stati soddisfatti. Nella nostra serie tutti i pazienti hanno eseguito TC addome con mezzo di contrasto prima del trattamento, che ha evidenziato noduli ipervascolarizzati in fase arteriosa: la biopsia epatica con ago sottile ha confermato la diagnosi in 69 noduli (47 pazienti con nodulo singolo; 2 con nodulo doppio e 6 con noduli tripli), mentre in 18 noduli l'AFP era diagnostica (10 pazienti con lesione singola, 4 con HCC doppio).
La sede dei noduli era a livello del lobo destro (5° segmento: 10 noduli; 6° segmento: 22 noduli; 7° segmento: 10 noduli; 8° segmento: 22 noduli) per 64 HCC ed a livello del lobo sinistro (1° segmento: 1 nodulo; 2° segmento: 6 noduli; 3° segmento: 7 noduli; 4° segmento: 9 noduli) per 23 HCC. Alla diagnosi 42 HCC avevano un diametro < 3 cm; 45 avevano un diametro tra 3 e 5 cm.
L'angiosonografia perfusionale è stata eseguita utilizzando un mezzo di contrasto di II generazione (BR1, SonoVue, Bracco) ed apparecchiature ecografiche dedicate (Esatune e Technos MPX, Esaote), con seconda armonica tissutale in scala di grigi, sviluppata appositamente per l'uso dei mezzi di contrasto di seconda generazione.
Con questa tecnica, i segnali provenienti dalle microbolle sono separati dagli echi provenienti dai tessuti operando nel processo di trasformazione del segnale nel dominio della frequenza anziché in quello del tempo.
Questo significa che lo strumento, dopo l'emissione di un piccolo segnale a banda larga, filtra selettivamente i segnali armonici di ritorno ad una data frequenza e così l'immagine è costituita solo dal segnale armonico del mezzo di contrasto. Grazie all'abilità di questo sistema di non rompere le bolle, la tecnica CnTI (Contrast Tuned Imaging) permette l'identificazione di tutte le fasi vascolari perfusionali del mezzo di contrasto, che consistono in una fase arteriosa (da 15 a 30 secondi dopo l'iniezione del mezzo di contrasto), in una portale (30-60 secondi) ed in una tardiva o parenchimale (60-180 secondi).

Tab. I. HCC trattati efficacemente con RFTA e senza recidiva nel follow-up: mentre i tempi medi di comparsa e di maggior contrast-enhancement sono simili, il tempo di scomparsa cambia in modo significativo in base ai vari patterns angiosonografici. Negli HCC che non hanno presentato recidive locali nel follow-up, il cercine periferico è sempre stato inferiore a 4 mm (con una media di 2.1 mm)
Tab. I. *Post-RFTA CEUS vascularization patterns observed in completely ablated HCC nodules with no signs of local recurrence during follow-up. The onset of contrast enhancement and the time of peak enhancement were similar for all lesions, but the various patterns differed significantly in terms of the disappearance of enhancement. In all cases in which local recurrence was observed during follow-up, the outer rim was less than 4 mm thick (mean 2.1 mm).*

	PATTERNS VASCOLARI PRE-TRATTAMENTO				
Assenza di recidiva locale nel Follow-up	**Dati**	1	2	3	Totale
	Somma di noduli	26	21	15	62
	SPESSORE CERCINE (Media ± DS) (mm)	2.19 ± 0.66	2.00 ± 0.89	2.00 ± 0.82	2.10 ± 0.72
	TEMPO medio di COMPARSA (sec)	22.54	26.83	25.43	24.31
	TEMPO medio di maggior ENHANCEMENT (sec)	26.54	33.17	31.29	29.35
	TEMPO medio SCOMPARSA (sec)	42.92	53.00	62.00	48.35
	DURATA media (sec)	19.62	23.17	31.57	23.65

Questa tecnica è stata ribattezzata "angiosonografia perfusionale" per sottolineare che tale esame è dinamico, consente la valutazione in real-time della perfusione di un nodulo. Dopo la sua identificazione, la tecnica consiste nella scansione della regione di interesse per un periodo di almeno 5 minuti dopo l'iniezione del mezzo di contrasto, e il tempo esatto trascorso dall'iniezione del mezzo di contrasto è visualizzabile sullo schermo dell'apparecchio. Il "timing" delle differenti fasi vascolari (arteriosa, portale e parenchimale) è diverso nei differenti pazienti, probabilmente a causa di differenze nell'emodinamica sistemica e regionale, ed è stato identificato precisamente in tutti i casi dalla tecnica real-time utilizzata. Una registrazione video dell'esame è stata eseguita simultaneamente ed in modo digitale dall'ecografo.
La presenza di contrast-enhancement in fase arteriosa o un flusso parenchimale all'interno del nodulo sono stati definiti come tumore residuo dopo il trattamento. L'assenza di mezzo di contrasto all'interno della lesione è stata, invece, interpretata come necrosi completa. L'angiosonografia è stata eseguita entro un mese prima del trattamento (angiosonografia pre-trattamento) ed il giorno dopo (24 ore circa) la RFTA (angiosonografia post-trattamento).
Nell'angiosonografia pre-trattamento è stato valutato il tempo di comparsa, quello di scomparsa ed il tempo di maggior enhancement del mezzo di contrasto (quantificato in secondi a partire dall'infusione del SonoVue), calcolando poi la durata media (in secondi) della persistenza del medesimo a livello del nodulo; abbiamo quindi suddiviso il pattern vascolare degli HCC in tre gruppi: quelli con contrast-enhancement in fase arteriosa e wash-out in fase portale (pattern tipo 1); quelli con contrast-enhancement in fase arteriosa e wash-out in fase tardiva (pattern tipo 2); quelli con vascolarizzazione analoga al restante parenchima in fase arteriosa e portale e wash-out in fase tardiva (pattern 3) (24). Nell'angiosonografia post-trattamento abbiamo studiato i seguenti parametri del cercine periferico iperecogeno: lo spessore medio, i tempi di comparsa di maggiore enhancement e la sua persistenza in fase tardiva.
Abbiamo poi correlato tali dati con il pattern vascolare pre-trattamento e con il tasso di recidiva locale durante il follow-up. La conferma dell'efficacia del trattamento con RFTA è stato ottenuto con TC spirale, eseguita con tecnica trifasica dopo circa 1 mese dal trattamento.
La TC spirale post-trattamento è stata eseguita utilizzando un sistema Somaton (Siemens, Germany) con una scansione elicoidale precontrastografica e contrastografica trifasica (fasi arteriosa, portale e tardiva), ottenuta dopo iniezione ad una velocità di 3 ml/sec di 120 ml di materiale di contrasto (Ultravist 300, Schering; Berlin,

Tab. II. HCC trattati efficacemente con RFTA e con recidiva nel follow-up: mentre i tempi medi di comparsa e di maggior contrast-enhancement sono simili, il tempo di scomparsa cambia in modo significativo in base ai vari patterns angiosononografici. Negli HCC che hanno presentato recidive locali nel follow-up, il cercine periferico è sempre stato superiore a 4 mm (con una media di 6.5 mm).
Tab. II. *Post-RFTA CEUS vascularization patterns observed in completely ablated HCC nodules with signs of local recurrence during follow-up. The onset of contrast enhancement and the time of peak enhancement were similar for all lesions, but the various patterns differed significantly in terms of the disappearance of enhancement. In all cases in which local recurrence was not observed during follow-up, the outer rim was more than 4 mm thick (mean 6.5 mm).*

	PATTERNS VASCOLARI PRE-TRATTAMENTO				
Recidiva locale nel Follow-up	**Dati**	1	2	3	Totale
	Somma di noduli	3	5	5	13
	SPESSORE CERCINE (Media ± DS) (mm)	7.00 ± 1.73	6.00 ± 0.63	7.00 ± 2.71	6.54 ± 1.66
	TEMPO medio di COMPARSA (sec)	19.75	22.50	24.00	22.00
	TEMPO medio di maggior ENHANCEMENT (sec)	29.33	26.67	30.00	28.31
	TEMPO medio SCOMPARSA (sec)	39.00	59.00	66.67	51.54
	DURATA media (sec)	16.50	24.75	32.67	30.00

Germany) in direzione cranio-caudale con una collimazione a 5 mm in fase arteriosa. L'acquisizione della fase arteriosa è stata automaticamente avviata dopo circa 6 secondi dall'arrivo del mezzo di contrasto in aorta.
Il follow-up è stato eseguito mediante AFP ed ecografia ogni 3 mesi e TC spirale ogni 6.

Risultati

La valutazione post-trattamento degli 87 noduli ha dimostrato una necrosi incompleta in 12 (13.7%) HCC ed una necrosi completa in 75 (86.3%). I pazienti hanno eseguito un follow-up medio di 12.6 mesi (range: 8-17), durante il quale 13/75 (17.3%) noduli trattati efficacemente con RFTA hanno presentato una recidiva locale.
I risultati dei noduli che nel follow-up non hanno presentato recidive loco-regionali sono riassunti in **Tab. I**, mentre quelli delle recidive loco-regionali sono esposti in **Tab. II**.
Dal confronto della Tabella I e della Tab. II, l'angiosonografia post-trattamento ha evidenziato dei patterns vascolari, sia per i noduli di HCC trattati efficacemente senza recidive loco-regionali sia per quelli che hanno recidivato, simili nei tempi medi di comparsa, maggior contrast-enhancement e scomparsa della vascolarizzazione del cercine periferico.
Non è quindi stata riscontrata nessuna correlazione tra la comparsa di recidive e la persistenza del cercine infiammatorio durante la fase portale o quella tardiva.
Invece tale metodica ha provato che la presenza di un cercine periferico infiammatorio con uno spessore medio superiore a 4 mm e/o con margini irregolari è presente in tutti quei casi di recidiva loco-regionale.
Il tempo medio di comparsa della recidiva loco-regionale è stato di 5 mesi, con un range tra 3 e 11 mesi.
In 3 casi la recidiva è apparsa dopo 2 mesi, in 4 casi dopo 4 mesi, in 4 dopo 6 mesi, in 1 caso dopo 8 mesi ed in 1 dopo 11 mesi.

Discussione

Attualmente il controllo dell'efficacia dei trattamenti loco-regionali è eseguito mediante la TC spirale con mezzo di contrasto dopo circa 1 mese dal trattamento (4). La valutazione precoce, infatti, determina dubbi interpretativi per la presenza di un cercine periferico di contrast-enhancement che in alcuni casi persiste anche per tre mesi dopo il trattamento (25). L'ampia diffusione dell'ecografia e la sua non invasività, associata alla praticità e ai bassi costi, hanno indotto molti Autori a verificare precocemente l'efficacia del trattamento con il color (26) o con il power-Doppler (27,28), che si sono rivelati utili,

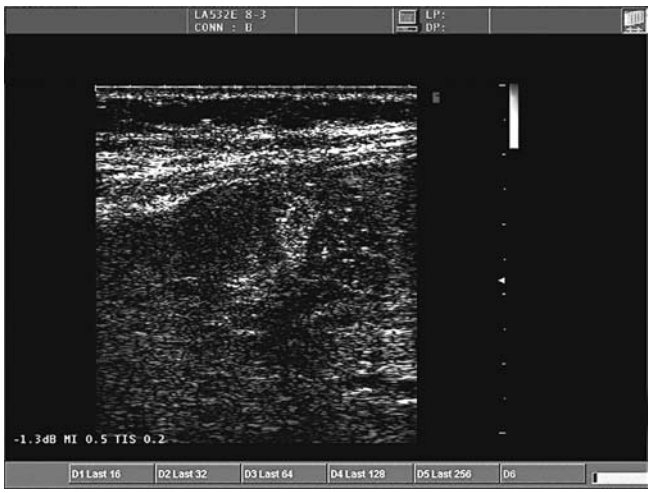

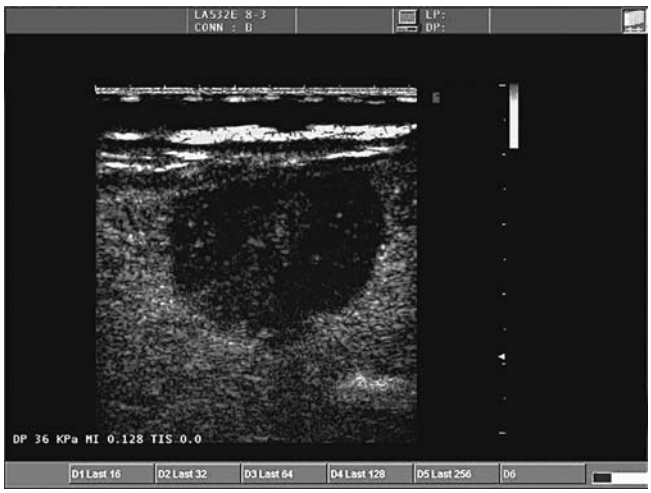

Fig. 1. HCC 24 ore dopo un trattamento efficace con RFTA: l'ecografia convenzionale evidenzia una rima iperecogena centrale, segno del passaggio dell'ago-elettrodo **(A)**; all'angiosonografia post-trattamento **(B)** il nodulo appare completamente devascolarizzato, con un sottile cercine periferico iperecogeno. Tale nodulo non ha recidivato nel follow-up.
Figure 1. *HCC 24 after complete tumor ablation by RFTA.* ***Panel A****: Conventional US reveals a central hyperechoic line at the point of insertion by the needle electrode.* ***Panel B****: On post-treatment CEUS, the nodule appears completely devascularized with a thin hyperechoic rim. No local recurrence was observed during follow-up.*

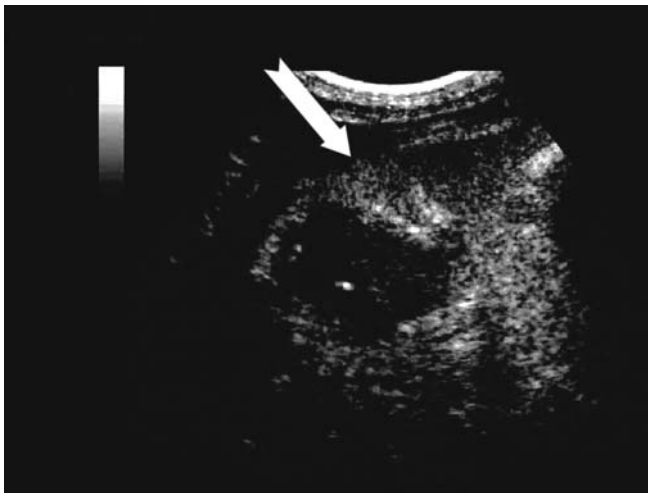



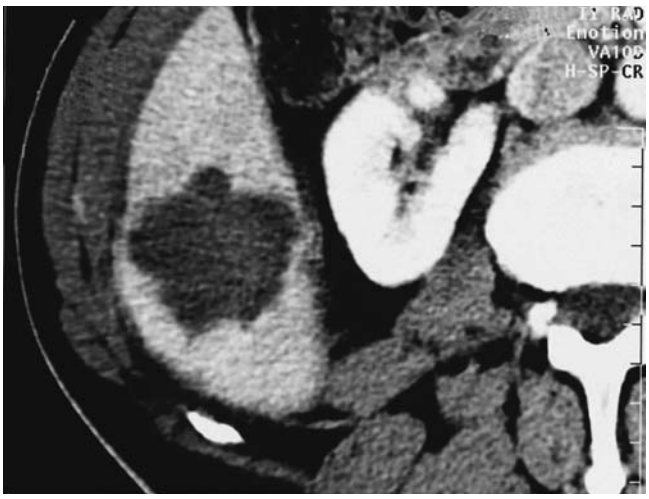

Fig. 2. HCC 24 ore dopo un trattamento efficace con RFTA: l'angiosonografia perfusionale post-trattamento **(A)** evidenzia una apparente necrosi completa del nodulo. Il cercine periferico appare sottile (< 4 mm) ad eccezione di una zona nella porzione superiore del nodulo, dove si apprezza una regione irregolarmente ispessita (freccia bianca). Il controllo TC **(B)**, eseguito dopo circa 1 mese, conferma l'efficacia del trattamento. A distanza di circa 8 mesi **(C)**, ricompare all'interno del nodulo, esattamente dove era presente la rima periferica ispessita, una recidiva loco-regionale (ingrowth).
Figure 2. *HCC 24 after complete tumor ablation by RFTA.* ***Panel A****: On post-treatment CEUS, the nodule appears completely necrotic. The outer rim is thin (< 4 mm) with the exception of a segment in the upper part of the lesion, which displays irregular thickening (white arrow).* ***Panel B****: Computed tomography performed approximately 1 month after treatment confirms complete nodule necrosis.* ***Panel C****: Eight months later, signs of local recurrence (ingrowth) are apparent within the nodule at the point corresponding to the thickened rim seen in Panel B.*

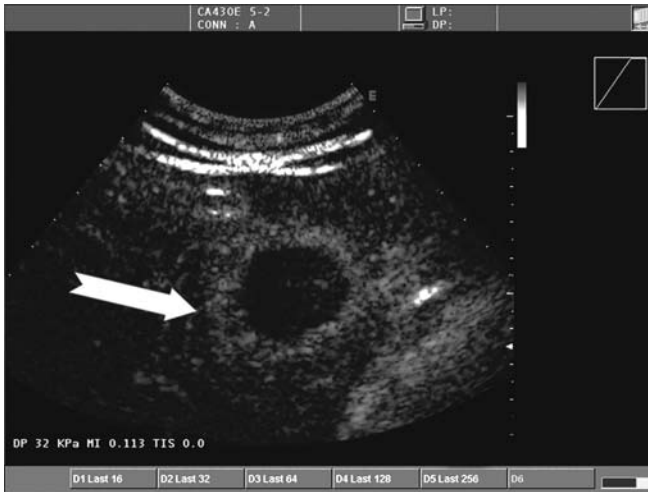





Fig. 3. HCC 24 ore dopo un trattamento efficace con RFTA. **(A)** In questo HCC il cercine periferico di contrast-enhancement appare irregolarmente ispessito, in particolar modo in una specifica regione (indicata dalla freccia bianca). Il controllo mediante TC, dopo circa 1 mese, **(riquadro B)** evidenzia che all'interno del nodulo non sono presenti segni di malattia residua; tuttavia persiste alone di contrast-enhancement, come è descritto possa avvenire entro i tre mesi dopo il trattamento. Nel follow up **(riquadro C)** il nodulo presenta la recidiva locale (freccia bianca) solo ed unicamente nel punto di maggior spessore del cercine presente all'angiosonografia 24 ore dopo la RFTA, esternamente al nodulo (outgrowth).
Figure 3. *HCC 24 after complete tumor ablation by RFTA.* ***Panel A****: On post-treatment CEUS, the contrast-enhanced outer rim displays irregular thickening, especially in the segment indicated by the white arrow.* ***Panel B****: Computed tomography performed approximately 1 month after treatment reveals no signs of recurrence within the nodule. A halo of contrast enhancement is still visible. This finding has been described up to three months after RFTA.* ***Panel C****: During follow-up local recurrence was noted outside the boundaries of the nodule (outgrowth), precisely in the area corresponding to the thickened rim shown in Panel A.*

ma non abbastanza sensibili nello studio del microcircolo, per essere considerati affidabili (14,22,29).
Con l'avvento dei mezzi di contrasto ecografici di I generazione (Levovist), il contrast-enhanced power-Doppler (12,29,30) in un primo tempo, le tecnologie armoniche successivamente (13,14,17,31,32) hanno consentito di ottenere risultati soddisfacenti nella valutazione post-trattamento, anche in fase precoce, quando la TC invece può avere difficoltà a distinguere i residui di neoplasia ancora vitale (11). L'utilità clinica dell'ecografia con mezzo di contrasto in questi casi si è rivelata anche nell'identificazione del tumore residuo vitale durante trattamenti ripetuti, quando è necessaria una corretta localizzazione del tumore vitale residuo per posizionare correttamente l'ago-elettrodo all'interno del tumore. Tale procedura non può essere eseguita mediante TC e nello stesso tempo è possibile ridurre il numero di sessioni di trattamento senza ulteriore uso di TC o RM. Inoltre, la TC con mezzo di contrasto è tutt'altro che ideale perché errori di infusione del mezzo non possono essere corretti immediatamente a causa della sua potenziale tossicità (13).
L'ecografia con mezzo di contrasto risulta più utile, permette di risparmiare tempo ed è meno costosa rispetto ad un controllo TC immediatamente dopo un trattamento: inoltre è possibile visualizzare con questa metodica una complicanza precoce come l'emorragia intraperitoneale, non valutabile alla TC (14).
Risultati analoghi sono stati anche ottenuti con l'impiego di mezzi di contrasto di II generazione (SonoVue) (15,17,18). Tale sistema offre diversi vantaggi rispetto all'ecografia con mezzo di contrasto di I generazione: l'impiego di basse pressioni acustiche consente di non distruggere il mezzo di contrasto, che permane nel macro- e microcircolo più a lungo, consentendo di eseguire per un tempo maggiore una valutazione contrastografica del nodulo o di altre porzioni del parenchima epatico; tale metodica, inoltre, è tecnicamente più semplice da eseguire, per cui può essere anche impiegata in pazienti poco collaboranti.
Il significato del cercine di contrast-enhancement presente a livello periferico dopo un trattamento con RFTA è stato studiato da Morimoto (19), che ha dimostrato istologicamente l'assenza di cellule neoplastiche vitali (all'osservazione diretta e indirettamente con colorazioni specifiche) nei punti dove è presente tale cercine. Tali Autori hanno, inoltre, evi-

denziato che tale cercine alla TC è sottile (3±2 mm) ed è evidente solo nei giorni immediatamente successivi al trattamento, mentre scompare al controllo dopo un mese. In questo lavoro abbiamo dimostrato che proprio lo spessore del cercine è predittivo di ricrescita locale: dalla letteratura non è possibile trarre dati certi che consentano una spiegazione di tale fenomeno, tuttavia Golberg (33) ha osservato che immediatamente dopo la RFTA istologicamente è identificabile solo un danno cellulare "irreversibile", mentre la tipica necrosi coagulativa post-radiofrequenza è presente solo nei campioni prelevati dopo tre giorni; inoltre solo in tali campioni è presente una sottile rima emorragica (1-3 mm) che circonda e demarca il tessuto ablato; da questi dati si può dedurre che la correlazione tra i reperti anatomo-patologici e ciò che si apprezza con l'angiosonografia post-trattamento sia stretta e non un artefatto, e che il sottile cercine di contrast-enhancement che si apprezza "in vivo" sia alla TC che all'angiosonografia eseguite 24 ore dopo un trattamento con RFTA sia un "fenomeno infiammatorio" dipendente dall'esposizione del calore, ma solo quando esso sia "sottile" (cioè inferiore ai 3-4 mm), mentre che possa essere espressione di un trattamento "microscopicamente" incompleto (non apprezzabile alla TC dopo un mese perché troppo piccolo), quando di maggiore spessore. Tali zone di contrast-enhancement possono essere considerate come aree residue vitali, e trattate laddove possibile o sottoposte a stretto follow-up. Inoltre, il dato anatomo-patologico di Goldberg (33) suggerisce che, laddove la RFTA non venga eseguita in anestesia generale (15), sia meglio aspettare circa 24 ore prima di eseguire l'angiosonografia; ciò per poter ottenere un risultato veramente efficace e predittivo, poiché anche se ecograficamente il nodulo è studiabile, istologicamente non sono ancora insorti i tipici fenomeni di necrosi coagulativa e di "rima emorragica", che consentono di apprezzare realmente l'efficacia del trattamento e portano a predire precocemente anche i "microfoci" di tumore residuo vitale, origine poi delle recidive loco-regionali. Choi e Dromain (34) descrivono una percentuale di recidiva nei tempi simili alla nostra serie: Choi e Coll (32) hanno dimostrato una percentuale di recidiva loco-regionale del 15% nell'arco di 10 mesi; Dromain e Coll (34) in una casistica mista di HCC e di metastasi hanno ritrovato una percentuale di recidiva del 18%, mediamente dopo circa 4 mesi. Tali dati sono sovrapponibili anche a quelli della nostra serie (percentuale di recidiva del 17.3% ad un follow-up medio di 12.6 mesi).

In conclusione, una valutazione precoce (nelle 24 ore seguenti) di un HCC trattato con RFTA, utilizzando l'ecografia con mezzo di contrasto di seconda generazione, può predire anzitempo la comparsa di una recidiva locale laddove sia presente una rima iperecogena periferica ispessita (> 4 mm) e/o a margini irregolari.

Bibliografia
References

1) Lencioni R, Bartolozzi C. Nonsurgical treatment of hepatocellular carcinoma. Cancer J 1997; 10: 17-23
2) Figueras J, Jaurrieta E, Valls C, et al. Resection or transplantation for hepatocellular carcinoma in cirrhotic patients: outcomes based on indicated treatment strategy. Am Coll Surg 2000; 190: 580-587
3) Belghiti J, Hiramatsu K, Benoist S, et al. Seven hundred forty-seven hepatectomies in the 1990s: an update to evaluate the actual risk of liver resection. Am Coll Surg 2000; 19: 38-46
4) Bruix J, Sherman M, Llovet JM et Al. Clinical Management of Hepatocellular Carcinoma. Conclusions of the Barcelona 2000 EASL Conference. J Hepatol 2001; 35: 421-430
5) Rossi S, Fornari F, Pathies C, Buscarini L. Thermal lesions induced by 480 KHz localized current field in guinea pig and pig liver. Tumori 1990; 76: 54-57
6) McGahan JP, Browning PD, Brock JM, Tesluk H. Hepatic ablation using radiofrequency electrocautery. Invest Radiol 1990; 25: 267-270
7) Rossi S, Buscarini E, Garbagnati F et Al. Percutaneous treatment of small hepatic tumors by an expandable RF needle electrode. AJR Am J Roentgenol 1998; 170: 1015-1022
8) Solbiati L, Goldberg SN, Ierace T et Al. Hepatic metastases: percutaneous radio-frequency ablation with cooled-tip electrodes. Radiology 1997; 205: 367-373
9) Livraghi T, Goldberg SN, Lazzaroni S, Meloni F, Solbiati L, Gazelle GS. Small hepatocellular carcinoma: treatment with radio-frequency ablation versus ethanol injection. Radiology 1999; 210: 655-661
10) Solbiati L, Goldberg SN, Ierace T, Dellanoce M, Livraghi T, Gazelle GS. Radio-frequency ablation of hepatic metastases: postprocedural assessment with a US microbubble contrast agent-early experience. Radiology 1999; 211: 643-649
11) Choi D, Lim HK, Kim SH, et al. Hepatocellular carcinoma treated with percutaneous radio-frequency ablation: usefulness of power Doppler US with a microbubble contrast agent in evaluating therapeutic response-preliminary results. Radiology 2000; 217: 558-563
12) Fiore F, Vallone P, Ricchi R et Al. Levovist-enhanced Doppler sonography to evaluate response to percutaneous ethanol injection in hepatocellular carcinoma. J Clin Gastroenterol 2000; 31: 164-168
13) Kim SK, Lim HK, Kim YH et Al. Hepatocellular carcinoma treated with radio-frequency ablation: spectrum of imaging findings. Radiographics 2003; 23: 107-121
14) Choi D, Lim HK, Lee WD et Al. Early assessment of the therapeutic response to radio-frequency ablation for hepatocellular carcinoma utility of gray scale harmonic ultrasonography with a microbubble contrast agent. J Ultrasound Med 2003; 22: 1163-1172
15) Schneider M. Bubbles and microcirculatory disorders. Eur Radiol 2001; (11 suppl 3) E1-E6
16) Solbiati L, Ierace T, Tonolini M, Cova L. Guidance and monitoring of radiofrequency liver tumor ablation with contrast-enhanced ultrasound. Eur J Radiol 2004 (IN PRESS)
17) Solbiati L, Cova L, Ierace T, Osti V, Marelli P, Goldberg SN. Contrast-enhanced wide-band harmonic gray-scale sonography for the assessment of local control of hepatocellular carcinoma treated with radiofrequency ablation: any chance to replace contrast-enhanced helical CT (abstr). Radiology 2000; 217(P): 608
18) Giangregorio F, Gaiani S, Di Stasi M, Marinane MG, Bolondi L, Fornari F. HCC treated with RFTA: response evaluation with a new contrast-enhanced sonography. (abstr.) Endoscopy 2003; (35 suppl II) A2

19) Morimoto M, Sugimori K, Shirato K et Al. Treatment of hepatocellular carcinoma with radiofrequency ablation: radiologic-histologic correlation during follow-up periods. Hepatology 2002; 35: 1467-1475

20) Ishii H, Okada S, Nose H et Al. Local recurrence of hepatocellular carcinoma after percutaneous ethanol injection.
Cancer 1996; 77: 1792-1796

21) Catalano O, Lobianco R, Esposito M, Siani A. Hepatocellular carcinoma after percutaneous ablation therapy: helical CT pattens.
Abdom Imaging 2001; 26: 375-383

22) Rossi S, Di Stasi M, Buscarini E et Al. Percutaneous RF interstitial thermal ablation in the treatment of hepatic cancer.
AJR Am J Roentgenol 1996; 167: 759-768

23) Pompili M, Rapaccini GL, de Luca F et Al. Risk factors for intrahepatic recurrence of hepatocellular carcinoma in cirrhotic patients treated by percutaneous ethanol injection. Cancer 1997; 79: 1501-1508

24) Loyer EM, Chin H, DuBrow RA et Al. Hepatocellular carcinoma and intrahepatic peripheral cholangiocarcinoma: enhancement patterns with quadruple phase helical CT: a comparative study.
Radiology 1999; 212: 866-875

25) Tsuda M, Majima K, Yamada H et Al. Hepatocellula r carcinoma after radiofrequency ablation therapy. Dynamic CT evaluation of treatment. J Clin Imaging 2001; 25: 409-415

26) Lencioni R, Caramella D, Bartolozzi C. Hepatocellular carcinoma: use of color Doppler US to evaluate response to treatment with percutaneous ethanol injection. Radiology 1995; 194: 113-118

27) Shirato K, Numata K, Mitsui K et Al. Color Doppler sonography for evaluating response to transcatheter arterial embolization and percutaneous ethanol injection therapy and for detecting recurrence of hepatocellular carcinoma. J Ultrasound Med 2000; 19: 807-814

28) Koito K, Namieno T, Ichimura T et Al. Power Doppler sonography: evaluation of hepatocellular carcinoma after treatment with transarterial embolization or percutaneous ethanol injection therapy.
AJR Am J Roentgenol 2000; 174: 337-341

29) Goldberg SN, Gazelle GS, Solbiati L et Al. Percutaneous radio-frequency liver tumor ablation.
AJR Am J Roentgenol 1998; 170: 1023-1028

30) Cioni D, Lencioni R, Rossi S et Al. Radiofrequency Thermal Ablation of Hepatocellular Carcinoma Using Contrast-Enhanced Harmonic Power Doppler Sonography to Assess Treatment Outcome.
AJR Am J Roentgenol 2001; 177: 783-788

31) Meloni MF, Golberg SN, Livraghi T et Al. Hepatocellular Carcinoma Treated with Radiofrequency Ablation: Comparison of Pulse Inversion Contrast-Enhanced Harmonic Sonography, Contrast-Enhanced Power Doppler Sonography, and Helical CT.
AJR Am J Roentgenol 2001; 177: 375-380

32) Choi D, Lim HK, Kim SH et al, Assessment of Therapeutic Response in Hepatocellular Carcinoma Treated With Percutaneous Radio Frequency Ablation: Comparison of Multiphase Helical Computed Tomography and Power Doppler Ultrasonography With a Microbubble Contrast Agent.
J Ultrasound Med 2002; 21: 391-401

33) Goldberg SN, Gazelle GS, Compton CC et Al. Treatment of intrahepatic malignancy with radiofrequency ablation. Radiologic-patholoci correlation. Cancer 2000; 88: 2453-2462

34) Dromain C, de Baere T, Elias D et Al. Hepatic Tumors Treated with Percutaneous Radio-frequency Ablation: CT and MR Imaging Follow-up. Radiology 2002; 223: 255-262

Indirizzo per corrispondenza:
Francesco Giangregorio
Dirigente Medico 1° livello
Gastroenterologica ed Endoscopia Digestiva, Ospedale "Guglielmo da Saliceto", Via canton del Cristo 40 - 29100 Piacenza
E-mail:
f.giangregorio@ausl.pc.it
f.giangregorio@aliceposta.it