

# XXIV CONGRESSO NAZIONALE SIUMB

Società Italiana di Ultrasonologia in Medicina e Biologia

XXVII GIORNATE INTERNAZIONALI DI ULTRASONOLOGIA



# ROMA

16|19 NOVEMBRE 2013  
ERGIFE PALACE HOTEL

## ABSTRACT BOOK

## INDICE

### ABSTRACT ACCETTATI COME COMUNICAZIONI ORALI

Ecografia in Epatogastroenterologia	pag.	2
Ecografia in Nefrourologia	pag.	8
Ecografia Interventistica	pag.	13
Ecografia Vascolare ed Eco color Doppler	pag.	16
Miscellanea	pag.	17
Nuove Tecnologie e Mezzi di Contrasto	pag.	21
Ecografia in Senologia, Linfonodi e Tessuti Superficiali	pag.	26
Ecografia Endocrino e Genitale	pag.	27
Ecografia nelle Urgenze ed Emergenze	pag.	28
Ecografia Muscoloscheletrica	pag.	30
Ecografia Veterinaria	pag.	36

### ABSTRACT ACCETTATI COME POSTER

Ecografia Endocrino e Genitale	pag.	39
Ecografia in Epatogastroenterologia	pag.	42
Ecografia Interventistica	pag.	50
Ecografia Muscoloscheletrica	pag.	52
Ecografia in Nefrourologia	pag.	59
Ecografia in Senologia, Linfonodi e Tessuti Superficiali	pag.	61
Ecografia nelle Urgenze ed Emergenze	pag.	62
Ecografia Vascolare ed Eco color Doppler	pag.	66
Ecografia Veterinaria	pag.	68
Nuove Tecnologie e Mezzi di Contrasto	pag.	69
Miscellanea	pag.	74

## ECOGRAFIA IN EPATOGASTROENTEROLOGIA

### ELASTOGRAFIA REAL TIME NELLA CARATTERIZZAZIONE DELLE STENOSI DELLA MALATTIA DI CROHN: CONFRONTO CON L'ANALISI ISTOPATOLOGICA

Monteleone M.\*<sup>[1]</sup>, Bezzio C.<sup>[1]</sup>, Furfaro F.<sup>[1]</sup>, Fociani P.<sup>[2]</sup>, Sampietro G.<sup>[3]</sup>, Ardizzone S.<sup>[1]</sup>, De Franchis R.<sup>[1]</sup>, Maconi G.<sup>[1]</sup>

<sup>[1]</sup>U.O. Gastroenterologia Ospedale Universitario L. Sacco ~ Milano

<sup>[2]</sup>Dipartimento di Anatomia Patologica Ospedale Universitario L. Sacco ~ Milano

<sup>[3]</sup>U.O. di Chirurgia II Ospedale Universitario L. Sacco ~ Milano

**Obiettivi dello studio:** La malattia di Crohn (MC) è una patologia complicata in oltre il 70% dei pazienti da stenosi. Discriminare tra stenosi infiammatorie e fibrotiche è di fondamentale importanza per evitare interventi chirurgici non necessari o l'inutile ricorso alla terapia medica. Attualmente non esistono metodiche diagnostiche efficaci per questo scopo.

Scopo dello studio è valutare se l'elastasonografia eseguita per via trans-addominale (in vivo) e su pezzo operatorio (ex vivo), può rilevare differenze di elasticità delle pareti delle stenosi e delle anse intestinali colpite dalla malattia di Crohn, utilizzando l'analisi istopatologica come riferimento.

**Materiali:** Questo studio prospettico ha incluso 15 pazienti, candidati a intervento di resezione ileale. Il giorno prima dell'intervento le stenosi sono state identificate e studiate con elastasonografia. Durante l'intervento le stesse stenosi sono state resecate e rianalizzate entro 30 min. con elastasonografia, ponendo la sonda direttamente sulla parete intestinale.

L'elastasonografia, in vivo ed ex vivo, è stata effettuata su aree (box) che includevano scansioni trasversali e longitudinali dell'ansa e parte del tessuto adiposo attiguo. Nel box, sono state selezionate 2 ROI (A e B) per l'analisi quantitativa. Il rapporto B/A o Strain Ratio è stato considerato come misura quantitativa dell'elasticità. Sono state effettuate 3 misurazioni dello Strain Ratio, con due diversi strumenti ecografici. Delle 3 misurazioni è stata considerata la media. Il pezzo operatorio è stato poi marcato sui tratti analizzati, con punti di sutura e sono state effettuate 4 sezioni, ove è stato valutato il grado istologico di fibrosi e infiammazione.

**Risultati:** I valori di elasticità (Strain-Ratio) della parete, ottenuti su sezioni trasversali e longitudinali, con entrambi gli strumenti ecografici, non mostravano differenze significative. Anche l'elasticità delle pareti rilevata in vivo, non differiva significativamente da quella osservata nella stessa sede ex vivo.

Nella valutazione ex vivo, le pareti delle stenosi erano significativamente meno elastiche di quelle delle anse attigue non stenotiche ( $0.82 \pm 0.07$  vs  $1.77 \pm 0.17$ ;  $p=0.012$ ).

Nelle misurazioni ex vivo su sezioni trasversali, le stenosi fibrotiche erano meno elastiche, con valori di Strain Ratio minori, rispetto a quelle infiammatorie ( $0.64 \pm 0.06$  vs  $0.91 \pm 0.08$ ;  $p=0.046$ ).

**Conclusioni:** L'elastasonografia è in grado di rilevare differenze di elasticità tra le pareti affette da MC, in particolare tra segmenti intestinali con stenosi e tratti non stenotici, e tra stenosi infiammatorie e fibrotiche. Sebbene non abbiamo osservato significative differenze di elasticità nelle valutazioni effettuate in vivo ed ex vivo, con diversi strumenti ecografici e con metodiche di valutazione differenti (ad es. trasversale e longitudinale), sono necessari ulteriori studi per definire l'utilità della metodica nella pratica clinica.

## L'ECOGRAFIA CON MEZZO DI CONTRASTO NELLA VALUTAZIONE DELLE MASSE PANCREATICHE: CONFRONTO CON L'ISTOLOGIA EFFETTUATA CON LA BIOPSIA PERCUTANEA ECOGUIDATA

de Sio I.\*, Funaro A., Vitale L. M., Niosi M., Iadevaia M., Del Prete A., Meucci R., de Sio C., Romano L., Federico A., Sgambato D., Loguercio C., Romano M.

*Dipartimento Medico-Chirurgico di Internistica Clinica e Sperimentale  
U.O.C. di Epatogastroenterologia ed Endoscopia Digestiva  
Sezione di Ecografia- Seconda Università degli Studi di Napoli ~ Napoli*

**Obiettivi dello studio:** L'ecografia è la procedura diagnostica di primo livello nella valutazione di patologie pancreatico-biliari. Il presente studio ha lo scopo di valutare il ruolo dell'ecografia con mezzo di contrasto (CEUS) nella diagnosi delle masse pancreatiche, utilizzando come gold standard la biopsia percutanea ecoguidata e/o la chirurgia.

**Materiali:** Abbiamo esaminato 78 pazienti (54 di sesso maschile e 24 di sesso femminile di età compresa tra 22 e 84 anni) dal 2008 al 2012. L'ecografia basale evidenziava una lesione localizzata alla testa pancreatica in 36 casi, al corpo e alla coda rispettivamente in 23 e 19 casi. La diagnosi basata sulla CEUS è stata confrontata con la valutazione istologica dei campioni biotici ottenuti attraverso la biopsia percutanea ecoguidata (66 casi), la biopsia guidata dall'ecoendoscopia (4 casi) e la chirurgia (8 casi).

**Risultati:** La diagnosi istologica finale è stata la seguente: adenocarcinoma duttale in 60 casi, neoplasia neuroendocrina in 9 casi, linfoma non-Hodgkin a localizzazione pancreatica in 2 casi, metastasi da neoplasie renale e mammaria in 2 casi, neoplasie cistiche sierose e mucinose in 4 casi e pseudocisti pancreatica in un caso. Il pattern ipovascolare durante la fase arteriosa è stato osservato in 58/60 casi di adenocarcinoma duttale, con 2 risultati falsi negativi. La sensibilità, la specificità, il valore predittivo positivo, il valore predittivo negativo e l'accuratezza diagnostica del pattern ipovascolare per la diagnosi di adenocarcinoma sono stati rispettivamente 96%, 100%, 100%, 90%, 97%. Il pattern ipervascolare durante la fase arteriosa è stato osservato in tutti i casi di neoplasie neuroendocrine, con 6 risultati falsi positivi in 2 casi di adenocarcinoma duttale, 2 casi di metastasi e 2 casi di linfoma non-Hodgkin. La sensibilità, la specificità, il valore predittivo positivo, il valore predittivo negativo e l'accuratezza diagnostica del pattern ipervascolare per masse neuroendocrine sono stati rispettivamente 100%, 92%, 60%, 100% e 92%. La CEUS ha correttamente identificato le lesioni cistiche ma nessun differente pattern di vascolarizzazione tra lesioni sierose e mucinose è stato osservato. Anche le pseudocisti sono state correttamente identificate dalla CEUS. Non abbiamo osservato complicanze in seguito alla CEUS, alle biopsie guidate dall'ecografia e dall'ecoendoscopia.

**Conclusioni:** La CEUS ha migliorato significativamente la caratterizzazione delle lesioni pancreatiche sia solide che cistiche rispetto all'ecografia convenzionale, rendendo più agevole la diagnosi differenziale delle masse pancreatiche.

## ECOGRAFIA CON MEZZO DI CONTRASTO NELLE FORME MISTE DI EPATOCOLANGIOMIOMA SU CIRROSI EPATICA

Sagrini E.\*<sup>[1]</sup>, Piscaglia F.<sup>[1]</sup>, Stefanini F.<sup>[1]</sup>, Galassi M.<sup>[1]</sup>, Venerandi L.<sup>[1]</sup>, Leoni S.<sup>[1]</sup>, Renzulli M.<sup>[2]</sup>, Bolondi L.<sup>[1]</sup>

<sup>[1]</sup>Azienda Ospedaliero-Universitaria S. Orsola-Malpighi, Dipartimento di Malattie dell'Apparato Digerente e Medicina Interna, Università di Bologna ~ Bologna

<sup>[2]</sup>Azienda Ospedaliero-Universitaria S. Orsola-Malpighi, Unità di Radiologia ~ Bologna

**Obiettivi dello studio:** L'epatocolangiomioma (HCC-CCC) è una rara neoplasia su cirrosi che si pone in diagnosi differenziale con l'epatocarcinoma (HCC). I dati sull'imaging dell'HCC-CCC sono scarsi e non vi sono studi che ne descrivano l'aspetto all'ecografia con mezzo di contrasto (CEUS). Scopo dello studio è di valutare l'aspetto dell'HCC-CCC su cirrosi alla CEUS, confrontarlo con l'aspetto TC e/o RM e rilevare eventuali caratteristiche utili di diagnosi differenziale con HCC.

**Materiali:** Sono stati identificati retrospettivamente noduli su cirrosi con diagnosi istologica di HCC-CCC (biopsia 50%; resezione 50%) afferenti al nostro centro tra il 2003 e il 2013, che avessero almeno una tecnica di imaging tra CEUS, TC o RM. Sono state esaminate e confrontate le fasi arteriosa, portale e tardiva nelle diverse metodiche per valutare in quanti noduli di HCC-CCC risultasse un aspetto tipico per HCC (ipercogenicità in fase arteriosa seguita da wash out in fase porto-tardiva) ponendo il problema della diagnosi differenziale non invasiva.

**Risultati:** Sono stati identificati 18 pazienti, 20 noduli in totale (diametro mediano 33.5 mm, range 10-100), di essi 17 preliminarmente sottoposti a CEUS, 18 a TC cmc, 6 a RM. Si segnala che la TC cmc non rilevava 2 noduli su 18 (11%). All'analisi del comportamento contrastografico, il quadro CEUS era tipico per HCC in un numero significativamente maggiore rispetto a

quello descritto alla TC (53% vs 11%). Alla CEUS, in fase arteriosa 16 su 17 noduli risultavano ipervascolari (94%), di cui 5 (31%) con cercine ipervascolare periferico; alla TC tutti i noduli mostravano un contrast enhancement (c.e.), tra i quali 10 (63%) un c.e. periferico ed area centrale ipodensa. Al confronto CEUS vs TC (RM disponibile in soli 6 pazienti, in 3 di essi non descritta la fase epatospecifica), si rilevava un diverso pattern vascolare in fase tardiva in 10 su 12 noduli, poichè la CEUS mostrava wash out in 16 su 17 (94%) noduli, la TC lo descriveva in un solo caso (8%). In fase tardiva alla TC 11 su 13 (85%) noduli diventavano isodensi al parenchima circostante e 1 nodulo rimaneva iperdenso. In 3 casi il comportamento in fase tardiva non viene descritto. La CEUS descriveva un wash out in un numero significativamente maggiore di casi rispetto alla TC (94% vs 8%).

**Conclusioni:** La CEUS si conferma non sufficientemente accurata nella diagnosi differenziale tra HCC-CCC e HCC su cirrosi. È tuttavia accurata nell'identificarne la natura maligna, indicata dal wash out del mdc. Alla TC, il c.e. a cercine periferico in fase arteriosa e la progressiva omogeneizzazione al parenchima circostante in fase porto-tardiva è suggestivo per HCC-CCC, con discrepanza del pattern vascolare in fase tardiva tra TC cmdc e CEUS, probabilmente legato alla diversa cinetica dei mdc utilizzati nelle due metodiche. L'aspetto di cercine ipervascolare in fase arteriosa e la discrepanza tra CEUS e TC cmdc in fase tardiva suggeriscono la presenza di una neoplasia non-HCC su cirrosi meritevole di approfondimento biotipico.

## RIPRODUCIBILITÀ INTER-OSSERVATORE DELLA PQ ELASTOGRAPHY NELLA DETERMINAZIONE DELL'ELASTICITÀ EPATICA IN TRE OPERATORI CON DIVERSA ESPERIENZA

De Molo C.\*, Fiorini E., Righi S., Mazzotta E., Brodosi L., Conti F., Andreone P., Serra C.

*Dipartimento di Malattie dell'Apparato Digerente e Medicina Interna Policlinico Sant'Orsola Malpighi ~ Bologna*

**Obiettivi dello studio:** Valutare la riproducibilità della point quantification elastography (PQE) nel determinare l' "elasticità epatica" (LE) in 50 volontari sani (hvs) paragonando tre operatori con diversa esperienza.

**Materiali:** Fra settembre 2012 ed aprile 2013 sono stati arruolati 50 hvs (18 maschi e 32 femmine), età media 34.22 (range 25-66), BMI  $23.31 \pm 3.01$  e sottoposti alla PQ elastography (iU22 Philips, Bothell, WA, USA) da parte di tre operatori: due esperti ecografisti, competenti in elastografia (uno esperto ed uno di livello intermedio), un operatore esperto in transient elastography (TE, Fibroscan) senza alcuna esperienza in ecografia. Ogni operatore ha effettuato 10 misurazioni in scansione intercostale destra (V, VI and VII). La riproducibilità intra ed interosservatore è stata valutata mediante intraclass correlation coefficient (ICC).

**Risultati:** La riproducibilità intraosservatore fra tutte e 10 le misurazioni effettuate nel singolo soggetto mostra una ICC di 0.61 (95% c.i. 0.51-0.72) per la LE nell'operatore esperto, con un valore medio di 3.62 kPa ( $\pm 0.81$ ); una ICC di 0.52 (95% c.i. 0.41-0.64) per la LE nell'operatore intermedio con un valore medio di 3.61 ( $\pm 0.71$ ); una ICC of 0.44 (95% c.i. 0.34-0.57), con un valore medio di 3.703 ( $\pm 0.69$ ). La riproducibilità interosservatore fra i tre operatori è risultata di 0.71 (95% c.i. 0.58-0.81), fra l'operatore esperto e quello intermedio è risultata di 0.75 (95% c.i. 0.60-0.85).

**Conclusioni:** La PQE è una metodica non invasiva affidabile e riproducibile per la valutazione della LE, e può essere applicata anche da operatori non ecografisti. Deve essere sottolineato che, anche operatori con esperienza, sono tenuti a registrare 10 misurazioni per raggiungere un risultato riproducibile.

## TEMPO DI ARRIVO DEL MEZZO DI CONTRASTO ECOGRAFICO NELLE VENE SOVRAEPATICHE PER LA DIAGNOSI DELLA CIRROSI: ESPERIENZA SETTEENNALE DI UN SINGOLO CENTRO

Abbattista T.\*, Busilacchi P., Brunelli E., Ridolfi F.

*Scuola SIUMB Ancona ~ Ancona*

**Obiettivi dello studio:** I disordini vascolari e le modificazioni emodinamiche sono comuni nello sviluppo delle epatopatie croniche. Lo scopo dello studio è stato valutare la sicurezza, la performance diagnostica e la riproducibilità dell'ecografia con mezzo di contrasto (CEUS) nella diagnosi della patologia diffusa del fegato in un centro di riferimento.

**Materiali:** Sono stati arruolati 134 pazienti consecutivi affetti da patologia epatica diffusa di diversa eziologia (71 con epatite cronica e 63 con cirrosi) da marzo 2004 a gennaio 2011. Quindici soggetti senza nessuna evidenza di patologia epatica costituivano il gruppo di controllo. Sono stati effettuati 171 esami validi (76 in cirrotici, 80 in pazienti con epatite cronica e 15 in soggetti sani). È stato iniettato endovena un bolo di 2.5 ml di SonoVue® (Bracco SpA, Milan, Italy) seguito da un flush di solu-



zione fisiologica. È stata registrata l'intensità di segnale nella vena sovraepatica principale da 20 secondi prima (traccia di base) a 2 minuti dopo l'iniezione di SonoVue® e, utilizzando un software dedicato allo studio del mezzo di contrasto presente nell'apparecchio ecografico, sono stati valutati: il tempo di arrivo del mezzo di contrasto nella vena sovraepatica (HVAT), il tempo per raggiungere il picco (TTP) e il picco di contrasto.

**Risultati:** Non si sono registrati effetti collaterali secondari alla iniezione di SonoVue®. HVAT è risultato ridotto nei pazienti cirrotici rispetto sia ai pazienti con epatite cronica che ai controlli sani ( $15.2 \pm 2.4$  secondi vs.  $21.9 \pm 3.6$  secondi e vs.  $25 \pm 5.1$  secondi rispettivamente,  $p < 0.05$ ). L' HVAT in pazienti con epatite cronica, se comparato con quello del gruppo di controllo, è risultato anch'esso significativamente ridotto. TTP è risultato significativamente ridotto in pazienti cirrotici rispetto sia a pazienti con epatite cronica che ai controlli sani ( $36,5 \pm 9.9$  vs.  $45.6 \pm 10.6$  e vs.  $49.2 \pm 15.5$  secondi rispettivamente,  $p < 0.05$ ). Non è stata osservata nessuna differenza statisticamente significativa per il picco di enhancement tra tutti i gruppi ( $5.5 \pm 1.9$  in pazienti cirrotici,  $6.5 \pm 2.5$  in pazienti con epatopatia cronica e  $7 \pm 3.7$  nella popolazione di controllo). L'analisi della curva ROC ha dimostrato che HVAT ha la migliore accuratezza nell'escludere la cirrosi rispetto a TTP (Area sotto la curva ROC [AUROC]: 0.965 vs. 0.73). HVAT ha mostrato anche una AUROC di 0.828 che distingue i pazienti sani da quelli affetti da patologia epatica diffusa. HVAT  $> 17.5$  secondi ha mostrato il 93.7% di sensibilità e l'88.2% di specificità per escludere la cirrosi. CEUS ha rilevato un'alta riproducibilità: il coefficiente kappa inter- e intraosservatore per il calcolo di HVAT è risultato rispettivamente di 0.90 e 0.96.

**Conclusioni:** L'esame CEUS ha mostrato una buona riproducibilità. L' HVAT ed il TTP si sono dimostrati accurati per escludere la cirrosi epatica. La CEUS rappresenta uno strumento valido per la stadiazione delle malattie diffuse del fegato.

## EFFETTI DEGLI SHUNT SPLENO-RENALI SPONTANEI NELLA CIRROSI EPATICA

Tonello S.\*, Bizzotto P., Verardo A., Brocco S., Cecchetto L., Bolognesi M., Sacerdoti D., Angeli P., Salgarelli C., Bombonato G.

*Università di Padova, Dipartimento di Medicina-Dimed ~ Padova*

**Obiettivi dello studio:** Nella cirrosi epatica con ipertensione portale possono essere presenti circoli collaterali spleno-sistemici (spleno-renali e spleno-retroperitoneali) il cui rapporto con le complicanze maggiori della cirrosi non è del tutto noto.

Scopo dello studio è stato valutare l'effetto degli shunt spleno-renali e spleno-retroperitoneali sulle complicanze dell'ipertensione portale (ascite, varici esofagee ed encefalopatia epatica) nel paziente cirrotico.

**Materiali:** Soggetti: 114 pazienti cirrotici (M/F=61/53, età media= $57 \pm 12$  anni; eziologia della cirrosi: 64 virale; 18 esotossica; 7 cirrosi biliare primitiva; 5 metabolica; 2 autoimmune; 2 NAFLD; 16 criptogenetica) valutati tra dicembre 2009 e luglio 2012. Tutti i soggetti sono stati sottoposti a: eco-color-Doppler addominale (valutazione del calibro della vena porta, dimensioni della milza, velocità portale, presenza di ascite, presenza di shunt spleno-sistemici distinti in spleno-renali e spleno-retroperitoneali); Esofagogastroduodeno-Scopia per la ricerca di varici; valutazione del punteggio MELD (MELD  $\leq 9$  in 68 pazienti, 10-19 in 37 pazienti, 20-29 in 8 pazienti e  $\geq 30$  in un paziente). In 26 pazienti con sospetto clinico di encefalopatia epatica è stato eseguito un elettroencefalogramma (EEG).

**Risultati:** È risultata una maggiore prevalenza di ascite ( $p < 0.001$ ), varici esofagee ( $p < 0.01$ ) ed esecuzione di EEG ( $p < 0.001$ ) nei pazienti con shunt spleno-sistemici rispetto ai pazienti senza shunt. I pazienti con shunt spleno-renale hanno presentato ascite in percentuale sovrapponibile a quelli senza shunt e inferiore a quelli con shunt spleno-retroperitoneale ( $p < 0.05$ ), indipendentemente dal MELD. La frequenza di varici esofagee è risultata minore nei pazienti con shunt spleno-renale sia rispetto ai pazienti senza shunt ( $p < 0.001$ ) sia rispetto ai pazienti con shunt spleno-retroperitoneale, indipendentemente dal MELD. Nei pazienti con shunt spleno-retroperitoneale la frequenza di ascite e di varici è risultata significativamente superiore rispetto a quelli senza shunt ( $p < 0,001$ ). L'indicazione allo screening per encefalopatia epatica è risultata significativamente maggiore nei soggetti con shunt spleno-sistemico ( $p < 0,01$ ), e all'analisi spettrale è emerso un aumento della percentuale di onde lente rispetto ai pazienti senza shunt, con un tracciato EEG peggiore nei soggetti con shunt spleno-renale rispetto ai pazienti con shunt spleno-retroperitoneale e senza shunt.

**Conclusioni:** I pazienti cirrotici con shunt spleno-renale hanno una minore la prevalenza di ascite e di varici esofagee e un maggiore rischio di encefalopatia. La ricerca di shunt spleno-renali tramite eco-color-Doppler addominale risulta quindi utile al fine di un migliore inquadramento clinico e una migliore gestione del paziente cirrotico.

## IL RUOLO DELL'ECOENDOSCOPIA NELLA VALUTAZIONE DEL RISCHIO DI SANGUINAMENTO DA GASTROPATIA IPERTENSIVA NEI PAZIENTI CON CIRROSI EPATICA: SETTE ANNI DI ESPERIENZA

de Stefano G.<sup>[1]</sup>, Di Martino F.<sup>[1]</sup>, De Angelis C.<sup>[2]</sup>, Scognamiglio U.\*<sup>[1]</sup>, Farella N.<sup>[1]</sup>, Giorgio A.<sup>[1]</sup>

<sup>[1]</sup>*I.U.O.C. D. Cotugno Aorn Dei Colli ~ Napoli*

<sup>[2]</sup>*SCDU Gastroenterologia Ospedale Molinette ~ Torino*

**Obiettivi dello studio:** L'Ecoendoscopia (EUS) offre una valutazione del sistema venoso portale e della circolazione collaterale porto-sistemica nell'ipertensione portale consentendo la visualizzazione delle varici sottomucose, delle vene collaterali gastriche ed esofagee, delle varici periesofagee, delle vene perforanti nonché delle varici perigastriche. La Gastropatia Portale Ipertensiva (PHG) è un'entità clinica comune nei pazienti con cirrosi, caratterizzata da lesioni gastriche tipiche nel fondo e nella porzione superiore del corpo, correlata alla severità dell'ipertensione portale e possibile causa di sanguinamento acuto e cronico. Scopo del nostro studio è quello di predire il rischio di sanguinamento gastrico nei pazienti con gastropatia portale ipertensiva e cirrosi epatica.

**Materiali:** Da gennaio 2005 a Dicembre 2012, abbiamo arruolato 804 pazienti (368 maschi, 436 femmine, età media 56 anni, range 44-64), 550 pazienti erano HCV positivi, 214 HBV positivi, 40 HCV/HBV positivi. *Criteri di inclusione nello studio:* 1) diagnosi ecografica e biochimica di cirrosi epatica; 2) diagnosi endoscopica di PHG formulata negli ultimi due anni; 3) assenza di precedenti emorragie del tratto digerente superiore; 4) assenza di precedenti trattamenti endoscopici per sanguinamento da varici esofagee e/o gastriche; 5) assenza di HCC; 6) assenza di trombosi venosa portale. Abbiamo analizzato i seguenti reperti ecoendoscopici: a) presenza/assenza di venule gastriche della sottomucosa (SVG) e b) presenza/assenza di vene collaterali peri-gastriche (PGCV). L'ecoendoscopia è stata effettuata usando un video endoscopio a visione obliqua con sonda radiale meccanica con frequenze di 7.5-12 MHz. (Olympus GF-UM 130).

**Risultati:** 600 pazienti (gruppo 1) presentavano PHG lieve, 204 pazienti (gruppo 2) una PHG severa. All'esame di base l'EUS ha rilevato SVG in 450/600 pazienti (75%) e SVG più PGCV in 150/600 pazienti (25%) nel gruppo 1, mentre nel gruppo 264/204 soggetti (56.3%) mostravano SVG e 140/204 pazienti (68.6%) SVG più PGCV. Durante il follow-up, in 60/600 pazienti (10%) nel gruppo 1 e 61/204 pazienti (29.9%) nel gruppo 2 si è verificato un sanguinamento gastrico. Il sanguinamento è stato cronico in 59 pazienti nel gruppo 1, acuto in 11 pazienti e cronico in 50 pazienti nel gruppo 2. 61 soggetti con sanguinamento gastrico erano in classe di Child-Pugh B, 60 in classe di Child-Pugh C. Secondo i nostri dati, il sanguinamento acuto e cronico si verifica solo nei pazienti con evidenza di SVG più PGCV all'EUS.

**Conclusioni:** Il grado dell'insufficienza epatica non sembra essere correlato con il rischio di sanguinamento. I reperti ecoendoscopici, sembrano correlare con il rischio di sanguinamento nei soggetti cirrotici con ipertensione portale più che la classificazione endoscopica.

## NUOVE TECNICHE PER LO STUDIO DELLA MOTILITÀ DELLA COLECISTI: L'UTILIZZO DELL'ECOGRAFIA TRIDIMENSIONALE

Pallotti F.\*, Caputo C., Fiorini E., Mazzotta E., Bortolotti M., De Giorgio R., Barbara G., Serra C.

*Dipartimento di Scienze Mediche e Chirurgiche*

*Università di Bologna e Dipartimento di Malattie Apparato Digerente e Medicina Interna Policlinico S. Orsola Malpighi ~ Bologna*

**Obiettivi dello studio:** Lo studio della motilità della colecisti veniva tradizionalmente effettuato mediante l'utilizzo di tecniche complesse e costose, come la colecistografia e la scintigrafia. Tali indagini sono state superate dall'introduzione dell'ecografia, che permette di valutare la morfologia e la motilità della colecisti in maniera rapida, accurata e non invasiva. Tuttavia, rispetto alle precedenti metodiche ecografiche bidimensionali (2D), la tecnica tridimensionale (3D) garantisce una maggiore accuratezza nella valutazione della colecisti.

Lo scopo di questo studio è stato quello di comparare la metodica 3D a quella 2D (calcolata con metodo dell'ellissoide) in un gruppo di soggetti sani in condizioni basali e dopo pasto liquido standard.

**Materiali:** Sono stati arruolati 32 volontari sani, sottoposti alla valutazione della morfologia e della motilità (svuotamento) della colecisti mediante ecografia tradizionale e mediante metodica 3D (Philips iU22, sonda Matrix 1-6 MHz). L'esame è stato effettuato ad un tempo zero, dopo 8 ore di digiuno ed astensione dal fumo e ad intervalli regolari (ogni 15 minuti sino allo svuotamento-inizio riempimento della colecisti) dopo la somministrazione di un pasto standard. Entrambe le misurazioni (2D

e 3D) sono state eseguite da 2 operatori di cui uno esperto (> 15 anni di ecografia) e l'altro inesperto (1 anno di ecografia) per valutare la riproducibilità interoperatore e l'applicabilità della metodica con buona attendibilità dei risultati anche da parte di operatori con poca esperienza ecografica. I partecipanti sono stati suddivisi inoltre in 2 gruppi di 16 soggetti, che rappresentavano diversi momenti di esperienza per l'operatore inesperto (primi 16 casi minore esperienza, ultimi 16 casi maggiore esperienza).

**Risultati:** I risultati di tale studio hanno mostrato una maggiore riproducibilità interoperatore con la tecnica 3D (71% vs. 56.4% del 2D), dimostrando che anche un operatore con poca esperienza in ambito ecografico è in grado di applicare la tecnica con una buona attendibilità. Per valutare l'acquisizione della tecnica da parte dell'operatore inesperto è stata poi confrontata la riproducibilità inter-operatore delle misurazioni dei primi sedici volontari sani con quella ottenuta negli ultimi volontari sani: la differenza riscontrata non è risultata statisticamente significativa ( $P= 0.973$ ), a riprova della facile acquisizione della metodica da parte dell'operatore inesperto.

**Conclusioni:** Seppur preliminari i dati riportati indicano che l'ecografia 3D è una indagine di facile acquisizione, di rapida esecuzione e soprattutto dotata di una maggiore riproducibilità rispetto alla tecnica standard 2D, anche se utilizzata da operatori non esperti.



## IMPATTO PROGNOSTICO A LUNGO TERMINE DI CEUS ED ECO DOPPLER NEL TRAPIANTO RENALE

Mori G.\*<sup>[1]</sup>, Granito M.<sup>[1]</sup>, Favali D.<sup>[1]</sup>, Torricelli P.<sup>[2]</sup>, Bonucchi D.<sup>[1]</sup>, Cappelli G.<sup>[1]</sup>

<sup>[1]</sup>A.O.U. Policlinico - Divisione di Nefrologia, Dialisi e Trapianto Renale ~ Modena

<sup>[2]</sup>A.O.U. Policlinico - Struttura Complessa di Radiodiagnostica ~ Modena

**Obiettivi dello studio:** Eco Doppler (US) e Ecografia con contrasto (CEUS) sono strumenti affermati nell'inquadramento della disfunzione acuta del trapianto renale (TR). Attraverso gli Indici di Resistenza (IR) e le curve intensità tempo è possibile una diagnosi differenziale tra rigetto acuto, necrosi tubulare acuta e tossicità da inibitori delle calcineurine preliminare al ricorso alla biopsia renale, che rimane l'insostituibile gold standard. Obiettivo del nostro studio è valutare l'impatto prognostico di queste tecniche sugli outcome a lungo termine (sopravvivenza di paziente e graft, riduzione del filtrato glomerulare) nel TR.

**Materiali:** 39 trapiantati di rene sono stati sottoposti a US e CEUS a 5, 15 giorni e 1, 3, 6, 12 mesi dall'intervento, con successivi controlli clinici, laboratoristici ed ecografici annuali. L'analisi CEUS secondo gamma variata model è stata eseguita su regioni corticali e midollari, valutando anche il rapporto cortico-midollare dei diversi parametri.

Alla fine del follow up (4 anni) sono stati individuati due gruppi di confronto: decesso e rientro in dialisi vs trapiantati a graft funzionante; riduzione del GFR superiore vs inferiore al 50% del valore al primo mese post Tx.

Il T-test per campioni indipendenti è stato utilizzato per il confronto tra medie. È stata eseguita una correlazione bivariata (Pearson) tra GFR nelle varie fasi di follow up e variabili US/CEUS. Per le variabili con differenze significative tra gruppi o significativamente correlate al GFR è stata eseguita una ROC analysis (considerando come eventi decesso/rientro in dialisi o dimezzamento del filtrato a 4 anni). Il valore predittivo delle diverse covariate su questi endpoint è stato stimato con una Regressione di Cox.

**Risultati:** Diverse variabili mostrano significative differenze tra i gruppi. IR e Region Blood Flow (RBF) Midollare hanno correlazione negativa col GFR (Coefficiente di Pearson (PC)  $-0.384 \div -0.447$ ); Mean Transit Time corticale, RBF, Region Blood Volume (RBV), Peak midollari e RBV ratio positiva (PC  $0,312 \div 0,932$ ). La ROC analysis mostra alta sensibilità per IR (62-100%, ROC Area 0.748-0.938) e alta specificità per GFR, Peak e RBF midollari (93-100%, ROC Area 0.008-0.247). Secondo la regressione di Cox mesi in lista d'attesa, diabete, GFR, Mean Transit Time, RBF, PEAK possono essere predittori significativi del dimezzamento del GFR a 4 anni.

**Conclusioni:** US e CEUS sono strumenti promettenti nella valutazione precoce dell'evoluzione della funzione del TR. Gli IR sembrano dotati di buona sensibilità identificando disfunzione del TR; i parametri CEUS di alta specificità, corrispondente a buona perfusione e funzionalità del graft. L'integrazione di queste due tecniche con i dati clinici sembra aprire nuove prospettive nella valutazione prognostica a lungo termine del TR.

## CARATTERIZZAZIONE CON LA CEUS DELLE LESIONI CISTICHE COMPLESSE DEL RENE SECONDO I CRITERI DI BOSNIAK: RISULTATI DOPO 5 ANNI DI FOLLOW-UP

Bertolotto M.\*<sup>[1]</sup>, Savoca V.<sup>[1]</sup>, Perrone R.<sup>[2]</sup>, Cacciato F.<sup>[1]</sup>, Iannelli M.<sup>[1]</sup>

<sup>[1]</sup>U.C.O. di Radiologia, Università di Trieste ~ Trieste - <sup>[2]</sup>A.O.U. Ospedali Riuniti di Trieste ~ Trieste

**Obiettivi dello studio:** Valutare l'efficacia della CEUS nel follow-up delle lesioni cistiche complesse del rene. Le cisti renali complesse di categoria IIF sono presumibilmente benigne, ma richiedono follow-up fino a 5 anni. Il follow-up con TC comporta l'esposizione ad una dose rilevante di radiazioni. Inoltre, in pazienti nei quali l'intervento chirurgico è controindicato anche le cisti complesse di tipo III possono essere monitorate con il follow-up. La CEUS si è dimostrata efficace nella caratterizzazione delle lesioni cistiche complesse del rene, ma non ci sono studi in letteratura che ne dimostrino l'efficacia nel follow-up a lungo termine (5 anni).

**Materiali:** Sono state valutate retrospettivamente le immagini e i filmati di lesioni cistiche complesse del rene studiate con CEUS prima di Giugno 2008 e sottoposte a follow-up con la stessa tecnica. Sono stati individuati 32 pazienti con cisti complesse e follow-up a 5 anni (27 categoria IIF, 5 categoria III) e 7 pazienti inizialmente avviati al follow-up con CEUS ed in seguito operati perchè la massa era aumentata in complessità.

**Risultati:** Dopo 5 anni 12/27 cisti IIF sono rimaste stabili, 2 si sono ridotte in complessità, 10 sono aumentate di dimensioni,

ma non in complessità, e 3 si sono ridotte di dimensioni. Una cisti di categoria III è rimasta stabile dopo 5 anni di follow-up, 1 si è ridotta in complessità entro 3 mesi, e 3 sono aumentate in complessità.

**Conclusioni:** Il follow-up a lungo termine delle lesioni cistiche complesse renali può essere effettuato con sicurezza con la CEUS senza dover ricorrere all'uso di radiazioni ionizzanti e mezzi di contrasto nefrotossici.

## L'ECOGRAFIA CON MEZZO DI CONTRASTO NELLO STUDIO DELLE NEOPLASIE PROSTATICHE

Maghella F.\*, Di Leo N., Malpassini F., D'Ambrosio U., Di Mare L., Marigliano C., Drudi F.M.

*Università La Sapienza ~ Roma*

**Obiettivi dello studio:** L'obiettivo dello studio è la valutazione della sensibilità, della specificità, del valore predittivo positivo (PPV) e negativo (PPN) dell'ecografia con mezzo di contrasto (CEUS) nella diagnosi delle neoplasie prostatiche.

**Materiali:** Lo studio è in atto dal settembre 2012. Trentatré pazienti sono stati sottoposti a ecografia prostatica trans-rettale (TRUS) con sonde biplanari, end-fire e biconvex, per l'identificazione delle lesioni nodulari. Sulla base della valutazione con color-power-Doppler (CDUS) a tutte le lesioni è stato assegnato un punteggio: 0, assenza di flusso; 1, flusso lieve; 2, flusso intenso. È stato quindi eseguito un esame CEUS con iniezione di due boli di mezzo di contrasto, a distanza di 15 minuti uno dall'altro, ciascuno dei quali seguito da infusione rapida di 10 cc di soluzione fisiologica. Durante l'esame CEUS sono stati acquisiti dei filmati utilizzati per effettuare le analisi qualitative e quantitative con software dedicato (Qontrast™, Bracco). Nell'ambito della medesima sessione di studio è stata effettuata biopsia prostatica eco-guidata trans-perineale con il prelievo di 14 campioni per l'esame isto-patologico.

**Risultati:** La TRUS ha identificato un totale di 37 lesioni ipoecogene. A queste, nell'ambito della valutazione con CDUS, sono stati assegnati i seguenti punteggi: 2 lesioni con score 0 (5.4%), 21 con score 1 (56.75%) e 14 con score 2 (37.85%). Nel contesto dell'analisi qualitativa dell'esame CEUS sono state considerate positive tutte le formazioni che mostravano differenze in termini di wash-in e wash-out e/o di intensità del contrast enhancement rispetto al parenchima sano limitrofo; 9 lesioni (24.32%) sono risultate positive a questa analisi. L'analisi quantitativa non ha dimostrato differenze statisticamente significative in merito ai parametri presi in considerazione: tempo di wash-in (9 sec.), massima intensità del segnale (33%), time-to-peak (39 sec.) e tempo di wash-out (80 sec.). Delle 9 lesioni riconosciute alla CEUS 4 sono risultate essere adenocarcinomi prostatici all'esame istologico; delle 28 lesioni riconosciute alla TRUS ma non alla CEUS 10 sono risultate essere adenocarcinomi prostatici all'esame istologico.

**Conclusioni:** La CEUS ha mostrato una sensibilità del 30.8%, una specificità del 79%, un PPV del 44.4% e un PPN del 65.5%. Alla luce di questi dati la CEUS non appare ad oggi essere una metodica affidabile nella diagnosi delle neoplasie prostatiche.

## RUOLO DELLA CEUS NEI PAZIENTI IN INSUFFICIENZA RENALE. VALUTAZIONE DI 90 PAZIENTI

Bertolotto M.\*<sup>[1]</sup>, Perrone R.<sup>[2]</sup>, Cacciato F.<sup>[1]</sup>, Iannelli M.<sup>[1]</sup>

<sup>[1]</sup>U.C.O. di Radiologia, Università di Trieste ~ Trieste - <sup>[2]</sup>A.O.U. Ospedali Riuniti di Trieste ~ Trieste

**Obiettivi dello studio:** Valutare il ruolo della CEUS nei pazienti in insufficienza renale acuta (IRA) con sospetto clinico di ischemia renale e per caratterizzare lesioni renali in pazienti con insufficienza renale acuta e cronica (IRC).

**Materiali:** Sono stati studiati con CEUS 50 pazienti consecutivi con IRA e sospetto clinico di cause vascolari per il degrado della funzionalità renale, e 40 pazienti consecutivi con IRA o IRC e sospette lesioni focali renali all'imaging ecografico di base. La CEUS è stata eseguita dopo un preliminare studio eco color Doppler convenzionale. Tutto l'esame è stato registrato per la valutazione retrospettiva.

**Risultati:** La CEUS ha identificato infarti renali o aree di ischemia corticale in 18/50 (36%) pazienti nei quali questa patologia era stata sospettata clinicamente. Nei restanti 32/50 pazienti non sono state individuate lesioni ischemiche. La CEUS ha inoltre permesso di caratterizzare 42 lesioni renali in 40 pazienti: 20 tumori solidi, 20 cisti renali complesse, 1 ematoma sottocapsulare, 1 pseudolesione. Le cisti complesse sono state caratterizzate secondo i criteri di Bosniak nella categoria 2 (n=8), 2F (n=5), 3 (n=4), e 4 (n=3).

**Conclusioni:** La CEUS non è nefrotossica; essa è uno strumento non invasivo ed efficace per lo studio delle alterazioni della perfusione renale nei pazienti in insufficienza renale. Anche in questi pazienti la CEUS permette di caratterizzare le lesioni focali come solide o cistiche e di classificare le lesioni cistiche secondo i criteri di Bosniak.

## L'INDUZIONE DELL'EME-OSSIGENASI-1 RIDUCE LE RESISTENZE RENALI IN UN MODELLO MURINO DI SINDROME CARDIORENALE TIPO-1: STUDIO MEDIANTE ECO COLOR DOPPLER

Pesce P.\*<sup>[1]</sup>, Cecchetto L.<sup>[1]</sup>, Brocco S.<sup>[1]</sup>, Bolognesi M.<sup>[1]</sup>, Calabrese F.<sup>[2]</sup>, Vanella L.<sup>[3]</sup>, Sorrenti V.<sup>[3]</sup>, Sodhi K.<sup>[4]</sup>, Nader G. A.<sup>[4]</sup>, Sacerdoti D.<sup>[1]</sup>

<sup>[1]</sup>Dipartimento di Medicina (Dimed) ~ Padova - <sup>[2]</sup>Dipartimento di Scienze Cardiologiche, Toraciche e Vascolari ~ Padova

<sup>[3]</sup>Dipartimento di Scienze del Farmaco Sez. Biochimica ~ Catania

<sup>[4]</sup>Department of Medicine, Joan C. Edwards School of Medicine, Marshall University ~ Huntington (USA)

**Obiettivi dello studio:** Per sindrome cardiorenale tipo-1 (SCR-1) si intende il peggioramento acuto della funzione renale dovuto alla riduzione della funzione cardiaca. L'eme ossigenasi (HO-1) è l'enzima che degrada l'eme a biliverdina, monossido di carbonio e ferro. Ha una azione protettiva nei confronti del danno renale da angiotensina II, potrebbe pertanto essere un target terapeutico per la SCR. di cui non sono descritti modelli animali.

**Scopi di questo studio:** 1) caratterizzare mediante l'eco Doppler dedicato VEVO2100 (Visualsonics) un modello murino di SCR; 2) valutare l'effetto dell'induzione dell'HO-1 sulla perfusione renale nella SCR.

**Materiali:** Lo scompenso cardiaco post-ischemico è stato indotto mediante legatura di coronaria (LAD) in topi C57 e CD1. I topi C57 infartuati sono stati divisi in 3 gruppi: 4 topi non trattati (MI), 4 topi trattati con l'induttore dell'HO-1 cobalto-protoporfirina (CoPP) e 4 topi trattati con CoPP e inibitore (stagno-mesoporfirina, SnMP) dell'HO-1 nei 3 giorni precedenti la LAD e fino al sacrificio, a 30 giorni. I topi CD1 infartuati sono stati divisi nei medesimi gruppi (5 topi per gruppo) ma il trattamento con l'induttore, sodio nitro prussiato (SNP), e l'inibitore-11 è stato iniziato 15 giorni dopo la LAD. Per ogni strain sono stati valutati 5 topi di controllo (ctr). A 15 giorni (nei topi CD1) e a 30 giorni dall'intervento sono stati eseguiti un ecocardiogramma ed un eco Doppler renale con misurazione degli indici di pulsatilità (PI). E' stato infine fatto il dosaggio di creatinina e renina plasmatica.

**Risultati:** La presenza di scompenso cardiaco, valutato mediante misurazione ecocardiografica dell'area telediastolica del ventricolo sinistro (EDA) e della frazione di eiezione (FE), è risultata evidente già 15 giorni dopo la LAD. È risultata inoltre una significativa vasocostrizione renale nei topi infartuati (PI C57: ctr  $0.98 \pm 0.05$ , MI  $1.12 \pm 0.1$ ,  $p < 0.05$ ; PI CD1: ctr  $0.87 \pm 0.1$ , MI  $1.33 \pm 0.2$ ,  $p < 0.01$ ), associata, nei C57, ad aumento della creatinina e della renina (creatinina: ctr  $0.5 \pm 0.1$  mg/dl, MI  $1.1 \pm 0.2$  mg/dl,  $p < 0.05$ ; renina: ctr  $15.2 \pm 3.5$  ng/ml, MI  $31.7 \pm 5.2$  ng/ml,  $p < 0.05$ ). Nei topi trattati con CoPP vi è stata una riduzione dell'EDA, un miglioramento della FE ( $p < 0.05$  vs MI), una riduzione della creatinina e della renina ( $p < 0.05$  vs MI). Nei topi trattati con SNP vi è stato un miglioramento della FE ( $p < 0.05$  vs MI) e una riduzione degli indici di pulsatilità renale (PI: MI  $1.33 \pm 0.2$ , MI+SNP  $0.66 \pm 0.03$ ,  $p < 0.01$ ). In entrambi gli strains il trattamento con gli inibitori ha annullato gli effetti degli induttori.

**Conclusioni:** Il modello murino di legatura di coronaria è un buon modello di SCR associata ad attivazione del sistema renina angiotensina. In tale modello il trattamento con induttori dell'HO-1 è efficace nella prevenzione e nella terapia della SCR.

## CARATTERIZZAZIONE DELLE LESIONI CISTICHE COMPLESSE RENALI SECONDO I CRITERI DI BOSNIAK. CONFRONTO TRA TC, RM E CEUS

Bertolotto M.\*<sup>[1]</sup>, Cavallaro M.<sup>[2]</sup>, Perrone R.<sup>[2]</sup>, Iannelli M.<sup>[1]</sup>, Cacciato F.<sup>[1]</sup>

<sup>[1]</sup>U.C.O. di Radiologia, Università di Trieste ~ Trieste - <sup>[2]</sup>A.O.U. Ospedali Riuniti di Trieste ~ Trieste

**Obiettivi dello studio:** Confrontare le potenzialità diagnostiche di CEUS, TC e RM nello stesso gruppo di pazienti per la caratterizzazione delle cisti complesse del rene secondo i criteri di Bosniak.

**Materiali:** Sono state rivalutate le immagini di 40 pazienti con cisti renali complesse per i quali erano disponibili un esame CEUS, TC ed RM con i seguenti criteri di inclusione: 1) disponibilità dei filmati della CEUS per la valutazione retrospettiva; TC eseguita almeno in fase diretta e nefrografica; RM eseguita almeno con sequenze T2, T1, e T1 dopo contrasto.

Due operatori hanno esaminato indipendentemente le immagini classificando per ogni tecnica le lesioni secondo i criteri di Bosniak. La confidenza diagnostica nel caratterizzare le lesioni come benigne o maligne è stata valutata con l'analisi delle curve ROC utilizzando come indagine di riferimento la chirurgia o il follow-up per almeno 3 anni. La variabilità interosservatore è stata valutata con la statistica K.

**Risultati:** La concordanza tra gli osservatori è stata buona (CEUS:  $K=0.78$ ; TC:  $K=0.72$ ; RM:  $K=0.80$ ). Le tecniche si sono dimostrate equivalenti nella classificazione delle lesioni come benigne o maligne (CEUS:  $AUC=0.87-0.91$ ; TC:  $AUC=0.89-0.91$ ; RM:  $AUC=0.94-$

0.95); Sono state peraltro riscontrate differenze nella classificazione delle singole lesioni secondo i criteri di Bosniak.

**Conclusioni:** Le potenzialità diagnostiche di CEUS, TC, ed RM nella caratterizzazione delle lesioni cistiche complesse del rene è equivalente. Esistono tuttavia differenze nei singoli casi. Associare diverse tecniche può essere utile per la diagnosi differenziale delle lesioni di più difficile caratterizzazione.

## CONTRIBUTO DELLA ECOGRAFIA CON CONTRASTO (CEUS) NELLA VALUTAZIONE DEI REPERTI DUBBI DELLA ECOGRAFIA DELLO SCROTO

Lobianco R.\*

*Servizio di Radiologia, Ospedale Santa Maria delle Grazie, ASL NA/2, Pozzuoli, Napoli*

**Obiettivi dello studio:** Lo scopo dello studio è di presentare quei casi di patologia scrotale dubbi all'ecografia tradizionale, in cui la CEUS ha determinato la diagnosi definitiva.

**Materiali:** Abbiamo esaminato 40 casi di patologia scrotale, in cui l'esame ecografico standard era dubbio. Abbiamo utilizzato un software dedicato per la CEUS utilizzando un basso indice meccanico (CnTI - Esaote, Italy) con boli di m.d.c. e.v SonoVue® (Bracco, Italy) di 2.4-4.8 ml seguiti da boli di fisiologica di 10 ml; sono state acquisite immagini real time per 1-5 minuti.

**Risultati:** La CEUS ha determinato la diagnosi finale in una serie di casi non ben identificati alla ecografia tradizionale: a) epididimite, orchite, ascessi; b) casi ambigui di varicocele; c) tumori; d) traumi scrotali; e) ischemia ed infarto; f) anomalie vascolari; g) casi atipici di torsione funicolare (completo, parziale, o risolto); h) foci di sindrome di Cowden

**Conclusioni:** La CEUS ha permesso di ottenere la diagnosi differenziale in una serie di casi rimasti dubbi all'ecografia tradizionale, valutando pattern perfusivi distintivi e dimostrando alterazioni vascolari e neo-angiogenetiche.

## L'ECOGRAFIA CON MEZZO DI CONTRASTO NELLO STUDIO DELLE NEOPLASIE DEL TRATTO SUPERIORE DELLE VIE ESCRETRICI

Di Leo N.\*, Maghella F., Malpassini F., Drudi F.M.

*Università La Sapienza ~ Roma*

**Obiettivi dello studio:** Scopo di questo studio è di valutare l'efficacia dell'ecografia con mezzo di contrasto (CEUS) nella diagnosi dei tumori del tratto urinario superiore, confrontandola con quella dell'uro-TC e dell'uro-RM. Valutare inoltre la capacità della CEUS di distinguere il grado della neoplasia.

**Materiali:** Dal Gennaio 2009 ad oggi 18 pazienti sono stati sottoposti ad uro-TC o uro-RM, ecografia in scala di grigi, color Doppler e CEUS, ed in seguito ad intervento chirurgico ed esame istopatologico.

È stata effettuata un'analisi semi-quantitativa utilizzando un software perfusionale (Qontrast™), con la costruzione di curve intensità-tempo. Sono stati presi in considerazione i seguenti parametri: tempo di wash-in, time to peak, massima intensità di segnale e tempo di wash-out.

**Risultati:** L'uro-TC e l'uro-RM hanno identificato tutte le 18 lesioni (100%). L'ecografia in scala di grigi ha identificato 15 lesioni su 18 (83.3%). All'analisi con color-power-Doppler sono stati ottenuti i seguenti risultati: assenza di segnale di flusso in 7 casi (score 0), scarso segnale in 7 lesioni (score 1) e segnale di flusso intenso nella rimanente formazione (score 2). La CEUS ha identificato 17 lesioni su 18 (94.4%); la neoplasia non identificata era quella di dimensioni minori (1,2 cm) ed era localizzata a livello del gruppo caliceale superiore. L'analisi semi-quantitativa ha fornito risultati differenti a seconda del grado della neoplasia. Le lesioni di alto grado hanno mostrato i seguenti valori nei parametri presi in considerazione: tempo di wash-in 13-18 sec., massima intensità di segnale >55%, time-to-peak >30 sec. e tempo di wash-out >80 sec. Le lesioni di basso grado hanno invece mostrato i seguenti valori: tempo di wash-in 10 sec., massima intensità di segnale <50%, time-to-peak <25 sec. e tempo di wash-out <50 sec. L'esame istologico ha identificato tutte le neoplasie come uroteliomi.

**Conclusioni:** La CEUS si è rivelata utile nella valutazione delle masse del tratto urinario superiore, poiché permette la differenziazione tra neoplasie di alto e basso grado così come un'accurata misurazione della lesione tumorale e la sua distinzione dalle strutture adiacenti.

## CARATTERISTICHE VASCOLARI ALL'ECO COLOR DOPPLER DEL LINFOMA TESTICOLARE

Bertolotto M.\*<sup>[1]</sup>, Valentino M.<sup>[2]</sup>, Derchi L.<sup>[3]</sup>

<sup>[1]</sup>U.C.O. di Radiologia, Università di Trieste ~ Trieste -<sup>[2]</sup>S.O.C. Radiologia Ass 3 FVG ~ Tolmezzo

<sup>[3]</sup>Di.C.M.I.-Radiologia, Università di Genova ~ Genova

**Obiettivi dello studio:** Indipendentemente dall'aspetto macroscopico nodulare o diffuso nel linfoma testicolare le cellule neoplastiche crescono insinuandosi tra i tubuli e tra i vasi testicolari normali; la normale architettura vascolare del testicolo è pertanto preservata. Lo scopo di questo lavoro è di valutare le caratteristiche ecografiche in scala dei grigi ed eco color Doppler di una serie relativamente ampia di linfomi testicolari, e valutare se l'identificazione al color Doppler di vasi testicolari normali con decorso rettilineo attraversanti la lesione permette una sua migliore caratterizzazione.

**Materiali:** Il materiale è stato raccolto da numerosi centri attraverso una richiesta di cooperazione scientifica internazionale di casi archiviati come sospetti per linfoma testicolare. Sono stati rivalutati retrospettivamente i casi nei quali erano disponibili sia le immagini in scala dei grigi che eco color Doppler al fine di definire le caratteristiche della lesione (interessamento focale o diffuso), e la presenza di vasi testicolari normali intralesionali. I criteri di inclusione sono stati rispettati da 36 pazienti con linfoma testicolare istologicamente provato e da 9 pazienti nei quali era stata sospettata una malattia linfoproliferativa su base clinico-anamnestica e sull'aspetto ecografico, ma l'evoluzione clinica e/o l'istologia avevano dimostrato che si trattava di una patologia non neoplastica.

**Risultati:** L'età dei pazienti con linfoma era compresa tra 23-84 anni (mediana: 64 anni). Cinque pazienti avevano una malattia sistemica con coinvolgimento testicolare, 31 un linfoma testicolare primitivo. La malattia era bilaterale in 5 pazienti. I pazienti con patologie simulanti il linfoma testicolare avevano processi infiammatori non specifici (n=4), orchiti granulomatose (n=2) brucellosi (n=2) e tubercolosi (n=1). Il coinvolgimento del testicolo era focale in 19/36 pazienti con linfoma e in 5/9 patologie infiammatorie, diffuso negli altri casi. L'eco color Doppler ha mostrato vasi testicolari normali con decorso rettilineo all'interno del tumore in 28/36 (78%) casi di linfoma e in 7/9 (78%) patologie simulanti.

**Conclusioni:** Nei pazienti con più di 60 anni e/o con storia di malattie linfoproliferative il linfoma deve entrare nella diagnosi differenziale delle lesioni testicolari. Il riscontro di vasi testicolari normali con decorso rettilineo nel contesto della lesione costituisce un segno aggiuntivo utile per confermare la diagnosi. Lesioni infiammatorie possono tuttavia presentare lo stesso aspetto eco color-Doppler.



EFFICACIA DELL'ACIDO IALURONICO NEL TRATTAMENTO SINTOMATICO DELL'IMPINGEMENT FEMOROACETABOLARE DI GRADO LIEVE

Abate M.\*, Schiavone C., Salini V.

Università Gabriele D'Annunzio ~ Chieti-Pescara

**Obiettivi dello studio:** L'impingement femoroacetabolare può favorire l'insorgenza dell'osteoartrosi dell'anca. I diversi trattamenti conservativi proposti sono efficaci nel breve termine; tuttavia, poiché alla base di tale patologia risiede un problema meccanico, l'intervento chirurgico è spesso indicato.

Scopo del presente lavoro è stato quello di riportare i risultati a breve termine su dolore e funzionalità dell'anca dopo un ciclo di infiltrazioni ecoguidate con acido ialuronico.

**Materiali:** In questo studio aperto prospettico sono stati arruolati venti pazienti affetti da impingement femoroacetabolare di grado lieve. Ogni paziente è stato sottoposto ad infiltrazione ecoguidata di acido ialuronico ad alto peso molecolare (32 mg, 2 ml) in condizioni basali e dopo 40 gg.; lo stesso schema terapeutico è stato ripetuto dopo 6 mesi.

La valutazione clinica (scala VAS, Lequesne Index, Harris Hip Score) è stata eseguita in condizioni basali e dopo 6 e 12 mesi; sono stati inoltre registrati il consumo di farmaci anti-infiammatori e l'insorgenza di eventuali effetti collaterali.

**Risultati:** Sono state trattate 23 anche (3 pazienti con impingement bilaterale). I pazienti hanno riportato una significativa riduzione della sintomatologia dolorosa (scala VAS) a 6 e 12 mesi con un associato incremento della funzionalità articolare (riduzione Lequesne Index ed aumento Harris Hip Score) (Tabella 1).

L'assunzione di farmaci anti-infiammatori non si è resa più necessaria in 10/14 pazienti con un'associata riduzione nel numero di compresse/settimana (da  $3.6 \pm 2.2$  a  $1.3 \pm 1.3$ ). Eventi avversi post-iniezione sono stati osservati solo in due casi.

**Conclusioni:** L'acido ialuronico è un trattamento sicuro ed efficace per i pazienti affetti da impingement femoroacetabolare di grado lieve, con una significativa riduzione del dolore e miglioramento della funzionalità articolare.

Tabella 1. Outcomes clinici prima e dopo trattamento

Scala funzionale	Valutazione			p		
	Baseline	6 mesi	12 mesi	Baseline-6 mesi	Baseline-12 mesi	6-12 mesi
VAS	6.7 ± 1.3	3.7 ± 1.8	1.7 ± 1.8	0.0000	0.0000	0.0002
Lequesne Index	10.8 ± 3.5	6.7 ± 3.3	3.3 ± 1.9	0.0001	0.0000	0.0000
Harris Hip Score	83.3 ± 6	86.2 ± 5.2	88.2 ± 4.7	0.04	0.001	n.s.

TRATTAMENTO PERCUTANEO ECOGUIDATO DELLA TENDINOPATIA CALCIFICA "EXTRA-SPALLA"

Martini C.\*<sup>[1]</sup>, Sconfienza L.M.<sup>[2]</sup>, Lacelli F.<sup>[3]</sup>, Ferrero G.<sup>[1]</sup>, Berritto D.<sup>[4]</sup>, Urciuoli L.<sup>[4]</sup>, Serafini G.<sup>[3]</sup>

<sup>[1]</sup>Università di Genova ~ Genova - <sup>[2]</sup>IRCCS Policlinico San Donato ~ San Donato Milanese - <sup>[3]</sup>Ospedale Santa Corona ~ Pietra Ligure (Sv)

<sup>[4]</sup>Seconda Università degli Studi di Napoli ~ Napoli

**Obiettivi dello studio:** La tendinopatia calcifica è un processo metaplastico che si sviluppa in condizioni di scarsa tensione di ossigeno a carico di quelle porzioni tendinee che, per motivi anatomici e biomeccanici, sono scarsamente vascolarizzate. Per tali ragioni i tendini maggiormente interessati da tale patologia sono quelli della cuffia dei rotatori della spalla e in particolare il tendine del sovraspinato nel suo tratto pre-inserzionale, detto appunto "area critica". Tuttavia la tendinopatia calcifica può interessare tutti i tendini del corpo umano, anche se con minore incidenza rispetto a quella che presenta a livello della spalla. Lo scopo di questo lavoro è di valutare l'efficacia della litoclasia percutanea eco guidata, già ampiamente collaudata sulla cuffia dei rotatori, in tendini non compresi nella cuffia dei rotatori.

**Materiali:** 31 tendini (18 glutei medi, 2 glutei massimi, 1 estensore radiale lungo del carpo, 2 estensori comuni delle dita, 2

retti del femore, 1 bendelletta ileo-tibiale, 1 peroniero lungo, 4 rotulei) in 31 pazienti (20F, 11M, età media 44±8 anni) affetti da tendinopatia calcifica, sono stati sottoposti allo stesso trattamento di lavaggio percutaneo ecoguidato che solitamente realizziamo sulla cuffia dei rotatori, apportando solo minime variazioni alla procedura in relazione alla diversa localizzazione e profondità di questi tendini rispetto a quelli della cuffia dei rotatori. Il dolore è stato valutato mediante scala VAS prima della procedura e a 1 e 3 mesi.

**Risultati:** Non abbiamo avuto nessuna complicanza, né a breve né a lungo termine. La VAS media al tempo zero era 8.9±0.5. A 1 mese era 4.6 ±0.6 (p<0.01 rispetto al tempo zero); a 3 mesi era 3.9±0.4 (p<0.01 rispetto al tempo zero).

**Conclusioni:** Il lavaggio percutaneo ecoguidato della tendinopatia calcifica, ampiamente testato sulla cuffia dei rotatori della spalla, è un trattamento efficace anche se eseguito su altri tendini, in grado di ridurre significativamente il dolore.

## ASCESSI APPENDICOLARI: DRENAGGIO PERCUTANEO COME ALTERNATIVA AL TRATTAMENTO CONVENZIONALE E BRIDGING PER L'INTERVAL APPENDECTOMY

Mancini R.\*<sup>[1]</sup>, Guadagni S.<sup>[1]</sup>, Lippolis P.V.<sup>[1]</sup>, Musco B.<sup>[1]</sup>, Pucciarelli M.<sup>[1]</sup>, Orsitto E.<sup>[2]</sup>, Stella S.M.<sup>[3]</sup>, Seccia M.<sup>[1]</sup>

<sup>[1]</sup>Chirurgia d'Urgenza Pisa ~ Pisa - <sup>[2]</sup>Radiologia PS ~ Pisa - <sup>[3]</sup>Casa di Cura e Ospedale di Comunità di Misericordia di Navacchio ~ Pisa

**Obiettivi dello studio:** La strategia di trattamento nei pazienti con appendicite acuta complicata da ascesso peri-appendicolare è ancora controversa. L'intervento chirurgico eseguito in urgenza spesso è reso difficoltoso dall'intensa flogosi locale nonché gravato da un alto tasso di complicanze peri-operatorie. L'obiettivo dello studio è valutare l'outcome di una serie di pazienti con ascesso appendicolare (AA) trattati mediante posizionamento di drenaggio percutaneo eco-guidato.

**Materiali:** Sono stati analizzati retrospettivamente, in un periodo di 6 anni, dal Gennaio 2006 al Dicembre 2012, 18 pazienti (13 maschi e 5 femmine; età media di 61 anni) ammessi presso l'O.U. di Chirurgia d'Urgenza, AOUP, Pisa con diagnosi di appendicite acuta complicata da AA a cui è stato posizionato un drenaggio tipo pig-tail eco-guidato in anestesia locale mediante tecnica Seldinger a letto del paziente. Per ogni paziente sono state valutate la storia clinica, le dimensioni dell'ascesso, i giorni di degenza e le possibili complicanze.

**Risultati:** Il diametro medio degli AA è stato di 6,6 cm (range 4,4-10 cm). L'AA è stato drenato con successo in 17 pazienti (95% del totale). Non sono state registrate complicanze legate alla procedura percutanea. In un solo caso il persistere dell'iperpiressia e il peggioramento delle condizioni cliniche legate all'incompleto drenaggio della raccolta hanno richiesto una resezione ileo-ciecale d'urgenza. Un paziente è stato sottoposto nello stesso ricovero ad emicolectomia destra per uno pseudotumore infiammatorio del ceco con appendicite gangrenosa. Quattro pazienti sono stati sottoposti ad appendicectomia "interval", di cui tre con tecnica laparoscopica dopo una media di 46,3 giorni (range 11-120 giorni) dalla risoluzione del quadro flogistico. Nei restanti 12 casi, a causa dell'elevato rischio anestesiológico, il drenaggio percutaneo è stato l'unico trattamento effettuato. La degenza ospedaliera media è stata di 10 giorni (range 6-14 giorni) mentre il drenaggio è stato rimosso in media dopo 20 giorni (range 9-58 giorni) in regime ambulatoriale. Nei 12 pazienti trattati con il solo drenaggio percutaneo, in un periodo medio di follow up pari a 6 mesi (range 28-1 mesi), soltanto un paziente ha presentato recidiva di AA ed è stato necessario un drenaggio chirurgico in anestesia locale. Soltanto un paziente è deceduto durante il follow-up per cause mediche.

**Conclusioni:** Il trattamento percutaneo eco-guidato degli AA è una procedura semplice ed efficace. In associazione alla terapia antibiotica mirata rappresenta l'unica opzione nei pazienti "complessi" non candidabili all'intervento chirurgico ed è associata a un basso tasso di recidiva. Grazie all'introduzione dell'appendicectomia laparoscopica, caratterizzata da una minor degenza ospedaliera rispetto alla chirurgia tradizionale, l'appendicectomia "interval" costituisce il trattamento definitivo dopo la risoluzione del quadro acuto.

# TRATTAMENTO PERCUTANEO ECOGUIDATO CON RADIOFREQUENZA (RF) DI NODULI DI EPATOCARCINOMA (HCC) SOTTOCAPSULARI/ESOFITICI FINO A 3 CM MEDIANTE PUNTURA DIRETTA CON COOL-TIP NEEDLE: UNA PROCEDURA SICURA ED EFFICACE

Francica G.\*<sup>[1]</sup>, de Sio I.<sup>[2]</sup>

<sup>[1]</sup>Unità di Econterventistica, Presidio Ospedaliero Pineta Grande ~ Castelvoturno (CE)

<sup>[2]</sup>Dipartimento di Medicina Interna e Gastroenterologia, Seconda Università di Napoli ~ Napoli

**Obiettivi dello studio:** I noduli HCC nelle sedi a rischio sono considerati controindicazione relativa al trattamento con RF. In particolare per i tumori sottocapsulari (distanti meno di 5 mm dalla glissoniana) si ritiene necessaria l'interposizione di parenchima normale lungo il tragitto dell'ago allo scopo di evitare sia complicanze emorragiche sia insembramento neoplastico. Inoltre, il trattamento percutaneo dei tumori francamente esofitici è sconsigliato.

Scopo di questo studio è riportare i dati sulla efficacia e sicurezza del trattamento con RF mediante puntura diretta con Cool-tip needle di noduli HCC sottocapsulari/esofitici sino a 3 cm.

**Materiali:** 11 pazienti (M/F = 5/6; età mediana 75 anni, range 65-80) con cirrosi HCV-correlata in classe A di Child con 12 noduli HCC sottocapsulari sono stati trattati con RF nel periodo Aprile 2011-Aprile 2013. 3 noduli erano esofitici con componente extraepatica <30%. Sotto guida ecografica le lesioni focali sono state punte direttamente con Cool-tip Needle 17g, non essendoci la possibilità di interporre tessuto non tumorale lungo il tragitto dell'ago. In tutti i casi è stata effettuata una inserzione rapida e decisa dell'ago utilizzando sonda dedicata con dispositivo di guida. Solo in due noduli di 28 e 30 mm è stato necessario una seconda inserzione per ottenere la ablazione completa. In tutti i pazienti è stata eseguita la ablazione del tragitto dell'ago mantenendo la punta esposta a temperature di 80-90°C (track ablation).

L'efficacia terapeutica è stata valutata 5-10 minuti dopo l'ablazione con CEUS e ad 1 mese con TC quadrifasica con mdc ev.

**Risultati:** Sulla base del risultato della TC ad 1 mese, ablazione completa è stata ottenuta in 11 noduli HCC (91.6%). L'unica ablazione incompleta (non correttamente evidenziata alla CEUS) si è verificata in una lesione al VIIS tecnicamente difficile da raggiungere. Non sono state registrate complicanze emorragiche nè immediate nè tardive. Nel corso del follow-up (mediana 13 mesi, range 2-26) non si è verificato nessun caso di insembramento neoplastico. Due pazienti sono deceduti a 14 e 26 mesi dopo il trattamento, rispettivamente per progressione tumorale e per insufficienza epatica non legata all'HCC.

**Conclusioni:** Sebbene numericamente limitata, la nostra esperienza dimostra che è possibile trattare con efficacia e sicurezza noduli di HCC sottocapsulari fino a 3 cm mediante puntura diretta con Cool-tip needle. Non abbiamo osservato complicanze emorragiche neanche nei noduli con componente esofitica inferiore al 30% (25% della casistica). Riteniamo che il movimento rapido e deciso di inserzione del Cool-tip Needle insieme alle sue caratteristiche di elevata penetrabilità rendano conto della scarsa o nulla traumaticità della puntura diretta dei noduli HCC. Inoltre, la corretta esecuzione in tutti i casi della "track ablation" può spiegare l'assenza di disseminazione neoplastica lungo il tragitto dell'ago.

## VASOCOSTRIZIONE RENALE VALUTATA MEDIANTE ECO-DOPPLER NELLA SINDROME CARDIORENALE TIPO 1: FISIOPATOLOGIA E UTILITÀ DIAGNOSTICA E PROGNOSTICA

Tonello S.\*, Franceschini E., Brocco S., Cecchetto L., Pesce P., Bizzotto P., Bombonato G., Bolognesi M., Sacerdoti D.

*Dipartimento di Medicina-Dimed Università di Padova ~ Padova*

**Obiettivi dello studio:** La sindrome cardiorenale tipo 1 (CRS-1) viene definita come un danno renale acuto o un peggioramento della funzione renale causati da uno scompenso cardiaco acuto (SCA). Rappresenta un fattore prognostico negativo e un fattore di rischio per riospitalizzazione. *Scopi dello studio:* 1. Valutare mediante eco-color Doppler le alterazioni emodinamiche renali in corso di scompenso cardiaco acuto, i loro rapporti con la funzione cardiaca e renale e il loro possibile ruolo predittivo del peggioramento della funzione renale in corso di SCA. 2. Indagare il ruolo predittivo di cistatina C (CisC) e NGAL nei confronti del peggioramento della funzione renale in corso di SCA.

**Materiali:** Soggetti: 20 pazienti (età media  $80 \pm 13$  anni) ricoverati per SCA e 25 controlli sani (età media  $52 \pm 12$  anni). I pazienti sono stati sottoposti in prima, terza e quinta giornata di ricovero a: a) dosaggio di creatinina (Cr), azotemia, Nt-proBNP, NGAL, CisC; b) eco color Doppler renale (indice di pulsatilità arterioso interlobare ( $PI = [velocità\ sistolica - velocità\ minima] / velocità\ media$ )); c) valutazione dell'indice di collassabilità cavale ( $ICV = [diametro\ massimo\ in\ espirazione - diametro\ minimo\ in\ inspi-razione] / diametro\ massimo\ in\ espirazione$ ). Tutti i pazienti sono inoltre stati sottoposti ad ecocardiografia (con calcolo della frazione di eiezione, FE). Nei soggetti di controllo è stato eseguito un eco-color Doppler renale.

**Risultati:** I PI renali all'ingresso sono risultati aumentati in 7 dei 10 pazienti con Cr normale (PI medio  $1,38 \pm 0,12$  vs controlli  $1,06 \pm 0,14$ ,  $p < 0,05$ ) e ancor di più in 8 dei 10 pazienti con Cr aumentata (PI medio  $1,78 \pm 0,24$  vs controlli  $1,06 \pm 0,14$ ,  $p < 0,0001$ ). I PI sono risultati correlati ai livelli di Cr al 1°, 3° e 5° giorno di ricovero. La variazione della Cr tra il 1° e il 3° giorno è risultata correlata con quella del PI. I PI al 1° giorno non sono risultati significativamente diversi nei pazienti che hanno mostrato un aumento della Cr tra il 1° e il 3° giorno rispetto a quelli in cui essa non è aumentata ( $1,43 \pm 0,32$  vs  $1,56 \pm 0,2$ ). L'ICV è risultato inversamente correlato con il PI ( $p < 0,05$ ) ma non con la Cr. Non abbiamo individuato una relazione tra la FE e il PI, né tra la FE e l'andamento dei PI tra il 1° e il 3° giorno di ricovero. Abbiamo evidenziato una correlazione significativa tra i livelli di Cr e CisC al 1°-3° e 5° giorno. Non è risultata una correlazione tra Cr e NGAL né tra i valori di NGAL al 1° giorno di ricovero e le variazioni di Cr tra il 1° e il 5° giorno. La degenza media è stata di  $12,8 \pm 12,7$  giorni, e non è risultata correlata con alcuno dei parametri indagati.

**Conclusioni:** Nella CRS-1 vi può essere un aumento delle resistenze renali quando i livelli di Cr sono ancora normali e tale aumento è proporzionale al grado di congestione venosa centrale ma non alla compromissione della funzione ventricolare sinistra. Né il PI renale né CisC, Cr, NGAL sono predittori dello sviluppo di CRS-1.

## CHIRURGIA ECOGUIDATA DEI TUMORI SPINALI: CARATTERISTICHE ULTRASONOGRAFICHE ED IMMAGINI INTRAOPERATORIE

Prada F.\*, Vetrano I. G., Casali C., Legnani F., Lodrini S., Mattei L., Perin A., Saini M., Saladino A., Solero C. L., Dimeco F.

Fondazione IRCCS Istituto Neurologico "Carlo Besta" ~ Milano

**Obiettivi dello studio:** L'ecografia intraoperatoria sta progressivamente diventando una modalità sempre più utilizzata in ambito neurochirurgico riguardo il trattamento dei tumori cerebrali; le applicazioni nella chirurgia dei tumori spinali sono tuttavia ancora in fase di definizione.

Abbiamo analizzato le caratteristiche ultrasonografiche di diversi tumori spinali sottoposti ad intervento chirurgico di asportazione presso il nostro istituto, nonché l'influenza dell'ecografia intraoperatoria sulla strategia chirurgica.

**Materiali:** Sono stati arruolati pazienti affetti da lesione espansiva spinale confermata con RMN. Dopo aver effettuato una laminectomia o laminotomia mirata mediante reperi radiologici tradizionali, sono state acquisite immagini intraoperatorie in B-mode (sonde lineari 3–11 MHz).

Le lesioni sono state identificate, misurate e definite in base ai gradi di ecogenicità come iper-, ipo- o isoecogene.

Sono state considerate anche ulteriori caratteristiche quali la presenza di calcificazioni, aree necrotico-cistiche ed aspetto diffuso o circoscritto.

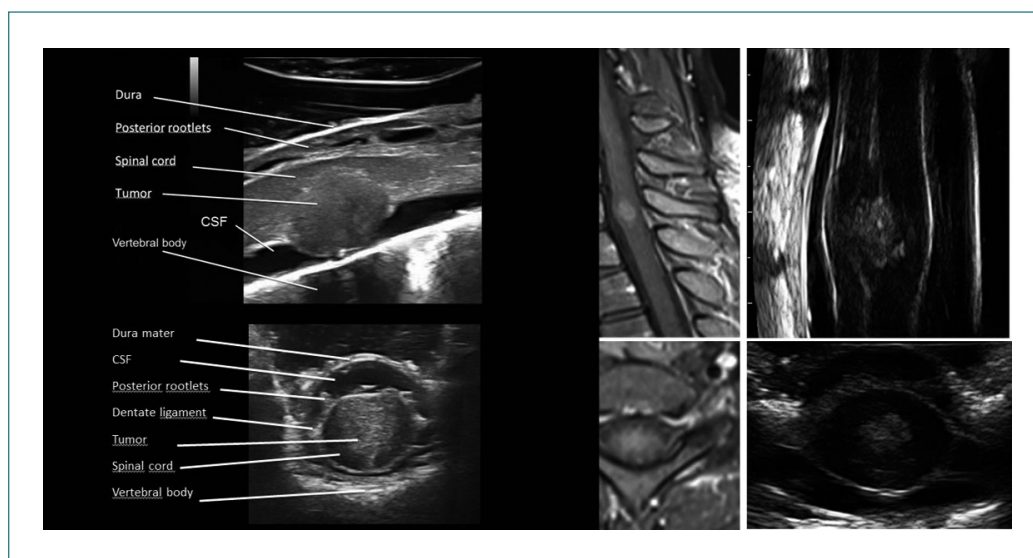
**Risultati:** Negli ultimi due anni abbiamo applicato l'ecografia intraoperatoria in 20 pazienti con sospetta diagnosi, clinica e neuroradiologica, di tumori spinali.

In tutti i casi, è stato possibile identificare tanto il tumore quanto il midollo spinale, nonché le strutture circostanti quali dura madre, legamenti dentati, radici anteriori e posteriori, membrane aracnoidee e la presenza di eventuali aree cistiche (Fig.1).

In 5 casi su 20, tale metodica ha determinato l'ampliamento dell'accesso chirurgico mediante laminotomia o laminectomia, prima dell'incisione durale, in quanto non sufficiente ad esporre l'intera lesione.

**Conclusioni:** L'ecografia ultrasonografica rappresenta, dopo una necessaria curva di apprendimento, uno strumento dinamico, economico e sicuro durante la chirurgia dei tumori spinali. Oltre a costituire una procedura real-time, consente di acquisire informazioni riguardo la localizzazione delle lesioni ed i rapporti anatomici che intercorrono con le strutture nervose e vascolari circostanti.

Consente inoltre di adattare l'estensione dell'approccio neurochirurgico alle reali dimensioni delle lesioni stesse, nonché di confermare l'entità della resezione chirurgica al termine dell'intervento.





## SVILUPPO E FATTIBILITÀ DI UN CURRICOLO DI ECOGRAFIA CLINICA MIRATA NEL CORSO DEGLI STUDI PRE-LAUREA DI MEDICINA E CHIRURGIA; VALUTAZIONE PROSPETTICA DELL'ACQUISIZIONE DI COMPETENZE ECOGRAFICHE

Sagrini E.\*, Salvatore V., Leoni S., Marinelli S., Pecorelli A., Venerandi L., Piscaglia F., Bolondi L.

*Azienda Ospedaliero-Universitaria S. Orsola-Malpighi, Dipartimento di Malattie dell'Apparato Digerente e Medicina Interna,  
Università di Bologna ~ Bologna*

**Obiettivi dello studio:** A differenza dell'esame ecografico esaustivo, l'ecografia "point-of-care" o clinicamente orientata (ECO) è eseguita al letto del paziente, immediatamente integrata all'esame obiettivo, interpretata in tempo reale con l'obiettivo di rispondere a specifici quesiti clinici.

Scopo dello studio è stato di valutare la fattibilità di un breve corso di ECO per studenti degli ultimi anni del corso di Medicina e Chirurgia e di stimarne direttamente l'efficacia formativa, tramite la valutazione delle risposte corrette a questionari e prova pratica.

**Materiali:** Sono stati somministrati questionari di 12 domande (6 di competenza teorica, 6 di interpretazione immagini) a 58 studenti degli ultimi anni di corso di Medicina e Chirurgia frequentanti rispettivamente A) un breve corso di 4 ore sull'ecografia nei versamenti addomino-pleurici e nel dolore addominale (35 studenti) o B) un corso di 16 ore sugli stessi argomenti ma con lezioni teoriche più prolungate ed esaustive. Lo stesso questionario veniva somministrato in entrambi i gruppi al termine dei corsi. I risultati sono stati espressi come mediana e range minimo-massimo. Gli studenti del gruppo B sono stati arruolati in una prova pratica finale su volontari sani. Sono poi state raccolte le opinioni degli studenti riguardo al raggiungimento di tali obiettivi e all'utilità del corso.

**Risultati:** Il numero di risposte corrette precorso era 66.7% (range 25-91.7) e 58.3% (41.7-91.7) nel gruppo A e B, rispettivamente, con incremento a 91.7% (66.7-100) per entrambi i gruppi ( $p < 0.0001$ ) dopo i corsi. Sebbene entrambe le capacità fossero migliorate, il miglioramento è stato maggiore per la conoscenza teorica rispetto alla capacità di interpretazione delle immagini ( $p < 0.0001$  nei questionari preliminari,  $p = 0.008$  nei questionari successivi al corso), senza significative differenze tra i due gruppi. I risultati inoltre non erano influenzati da una eventuale preesistente competenza ecografica (indagata mediante un questionario precorso). Nella prova pratica il 91% degli studenti otteneva adeguate scansioni trasversale e longitudinale dell'aorta addominale, il 78% appropriata scansione dello spazio dello spazio epatorenale e l'83% dello spazio splenorenale. Nel questionario finale il 97% degli studenti riteneva l'ecografia un valido strumento nella futura pratica clinica indipendentemente dalla specializzazione posseduta e il 97% era a favore dell'insegnamento dell'ecografia integrata negli studi prelaurea.

**Conclusioni:** La somministrazione di un breve modulo didattico di ecografia clinicamente mirata agli studenti del corso di Medicina e Chirurgia ne migliora significativamente le competenze ecografiche, sebbene la capacità di interpretare le immagini ecografiche richieda un tirocinio più prolungato. L'introduzione di una formazione ecografica di base prelaurea è un obiettivo fattibile e altamente desiderabile da parte degli studenti di Medicina e Chirurgia.

## LO STUDIO DELLA MOBILITÀ FASCIALE NELLA VALUTAZIONE DELLO SPAZIO SUB-ACROMIALE (F.U.S.A.E.): NUOVA PROSPETTIVA PER LA DIAGNOSI DELLE ALGIE DISFUNZIONALI DI SPALLA

Bongiorno D.\*

*Alliance Medical - CRL ~ Lissone (Mb)*

**Obiettivi dello studio:** Nello studio ecografico delle, genericamente dette, "spalle algiche" si trovano spesso rilievi che poco hanno a correlarsi con l'aspetto clinico e nelle quali solo l'osservazione dinamica, nel compiersi di un movimento, permette di cogliere comportamenti che ben giustificano la restrizione della mobilità articolare ed il dolore. Tra i movimenti di spalla quello di abduzione è il più caratteristico per sintomatologia dolorosa e coinvolto nel gruppo delle "sindromi da conflitto". La presenza di un conflitto denominato funzionale, non legato cioè ad alterazioni "organiche" o strutturali dello spazio sub-acromiale, può essere ben evidenziato con lo studio della spalla osservandone la mobilità fasciale e valutando dinamicamente la biomeccanica scapolo-omerale e quanto questa risulti conservata o alterata.

**Materiali:** Nel metodo proposto il paziente viene posto seduto di fronte all'operatore oppure, più raccomandabile, in piedi girato dando il dorso all'ecografista.

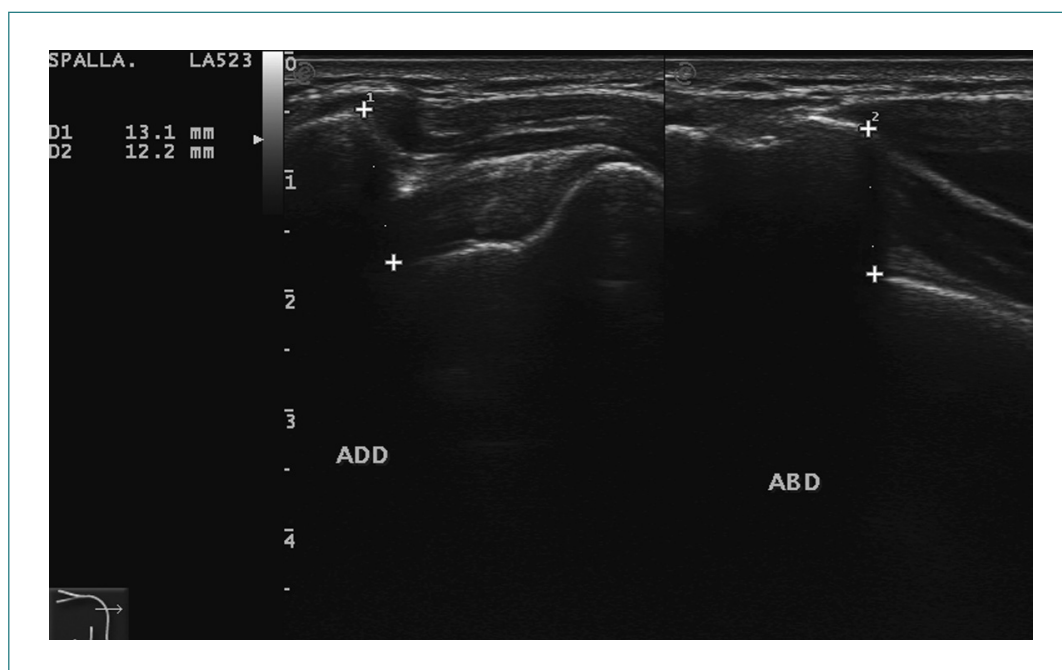
Vengono eseguiti tre momenti di valutazione sia quantitativi che qualitativi: adduzione, abduzione e osservazione dinamica del passaggio dall'una all'altra.

Sono stati valutati 112 pazienti afferiti, nel periodo 01/2013 - 05/2013, al Centro Radiologico Lissonese (Alliance Medical) inviati sia da medici specialisti, terapeuti che medici di base.

**Risultati:** Nel gruppo esaminato una percentuale di circa il 60% presenta una dinamica alterata del movimento di abduzione con restrizione di mobilità che si associa a problematiche cervicali, dorsali e lombari che trovano una correlazione anatomica con i gruppi muscolari, non tipici dell'osservazione ecografica, spesso coinvolti (scaleni, romboide, trapezio e gr. dorsale).

**Conclusioni:** Lo studio ecografico dinamico, rispettoso delle conoscenze di anatomia topografica è il migliore modo per poter validare l'indagine ecografica come strumento di screening, in grado di poter indirizzare il paziente ad ulteriori indagini, poterne giustificare la sintomatologia e, fondamentale, impostare il trattamento rieducativo e riabilitativo migliore.

A fronte di questo il feedback, da parte dei medici specialisti e terapeuti, evidenzia che i dati dinamici sono accolti con notevole interesse in special modo dagli operatori e dai clinici (i.e. fisiatristi, ortopedici, fisioterapisti e osteopati) perché aggiungono dati ai quali potersi riferire per un preciso "targeting" di trattamento mirando al reale livello di compromissione, strutturale o funzionale che sia.



## LA DESCRIZIONE QUANTITATIVA DEI VERSAMENTI PLEURICI LIBERI IN ECOGRAFIA: UNA PROPOSTA DI STANDARDIZZAZIONE

Zanforlin A.<sup>[1]</sup>, Smargiassi A.<sup>[2]</sup>, Inchingolo R.<sup>[2]</sup>, Valente S.<sup>[2]</sup>, Ramazzina E.<sup>[1]</sup>

<sup>[1]</sup>S.O.C. Area Medica Multidisciplinare - Ospedale San Luca ~ Trecenta (Ro) - <sup>[2]</sup>U.O.C. Pneumologia, Policlinico Gemelli ~ Roma

**Obiettivi dello studio:** Lo studio dei versamenti pleurici in ecografia è una delle applicazioni più comuni della metodica nella patologia toracica. La refertazione dell'esame richiede che il versamento venga definito qualitativamente e quantitativamente. Mentre la descrizione qualitativa è stata già oggetto di una classificazione, la stima quantitativa non risulta ad oggi standardizzata. La struttura tridimensionale del torace è complessa e ne impedisce una approssimazione geometrica, inoltre le dimensioni del versamento spesso eccedono quelle della scansione ecografica rendendone difficile una misurazione precisa. Infine, non esistono ad oggi applicazioni o pacchetti di calcolo che consentano una quantificazione rapida del versamento pleurico. Questo spesso genera una variabilità interoperatore del referto, rendendo difficoltoso un eventuale follow up, in particolare se l'iconografia è assente. Inoltre, la quantificazione assoluta della quantità di liquido può non dare la reale dimensione del problema, poiché una stessa quantità di liquido può dare effetti fisiopatologici differenti in soggetti con diversa corporatura e statura.

Si propone quindi una metodica di descrizione quantitativa del versamento basata su reperi standard che consentano agli operatori di "parlare la stessa lingua" quando viene descritto un versamento.

**Materiali:** Utilizzando una sonda convex in scansione longitudinale posteriore sulla linea ascellare posteriore durante il drenaggio di un versamento massivo con collasso secondario subtotale del polmone (con parenchima riespandibile) si osserva

inizialmente la riespansione del lobo superiore che progressivamente arriva a parete, quindi il lobo inferiore inizia a riempirsi d'aria inizialmente mascherando l'ilo (per l'effetto di artefatti a ring-down determinati dall'aria che riempie gli alveoli) e giungendo progressivamente a parete, permane quindi una falda liquida in sede basale che infine si limita allo sfondato costofrenico con completa espansione del lobo inferiore.

Sulla base di una casistica di 62 versamenti è stata associata la conta degli spazi intercostali alla valutazione anatomica del polmone (tabella 1): fino a 3 spazi intercostali viene coinvolto il lobo inferiore, dai 4 spazi intercostali viene coinvolto anche il lobo superiore.

**Risultati:** Sulla base degli effetti fisiopatologici del versamento sui lobi polmonari è stata elaborata una classificazione in 6 livelli quantitativi del versamento, dove i criteri di suddivisione si sono basati sulla visualizzazione di reperi identificabili in modo univoco come: visibilità parziale o completa del diaframma, lobo a parete/non a parete, ilo visibile/non visibile, spazi intercostali coinvolti (tabella 2).

**Conclusioni:** I livelli di gravità determinati dai reperi indicati, risultano ben definibili e facilmente identificabili, riducendo la variabilità di referto intraoperatore e rendendo potenzialmente standardizzabile la descrizione dei versamenti pleurici all'esame ecografico.

Estensione	Caratteristiche	Numero (dx)	Numero (sx)
Falda	Cupola diaframmatica non completamente visibile	6	3
1 spazio intercostale	Cupola diaframmatica visibile completamente. Lobo inferiore parzialmente coinvolto	3	4
2 spazi intercostali	Collasso parziale (multisegmentale) del lobo inferiore	9	9
3 spazi intercostali	Collasso parziale (multisegmentale) del lobo inferiore	6	2
3 spazi intercostali	Collasso completo del lobo inferiore con ilo visibile	7	2
4 o più spazi intercostali	Collasso completo del lobo inferiore. Interessamento del lobo superiore. Ilo sempre visibile.	6	5

Tabella 1: rassegna di 62 casi di versamento pleurico con associazione della conta degli spazi intercostali alla situazione anatomica del polmone in presenza di versamento

Grado	Descrizione	Reperi	Spazi intercostali
<b>Grado 1 Minimo</b>	Limitato allo sfondato costo frenico	Lobi a parete, cupola diaframmatica non completamente visibile	Limitato al seno costo frenico
<b>Grado 2 Piccolo</b>	Parziale interessamento del lobo inferiore	Lobo superiore a parete, cupola diaframmatica completamente visibile	1 spazio interstiziale
<b>Grado 3 Medio-piccolo</b>	Parziale collasso del lobo inferiore	Lobo superiore a parete, lobo inferiore non a parete, ma parzialmente areato. Ilo non visibile	2-3 spazi intercostali
<b>Grado 4 Medio</b>	Collasso completo del lobo inferiore	Lobo superiore a parete, lobo inferiore collassato all'ilo. Ilo visibile	3-4 spazi intercostali
<b>Grado 5 Esteso</b>	Parziale interessamento del lobo superiore	Lobo superiore non a parete, parzialmente areato con ilo superiore non visibile	4 o più spazi intercostali
<b>Grado 6 Massivo</b>	Collasso dell'intero polmone all'ilo	Ilo visibile completamente con polmone completamente collassato	

Tabella 2: Classificazione anatomica ecografica per quantità dei versamenti pleurici (in scansione longitudinale dalla linea ascellare posteriore)

### FUSIONE DI IMMAGINE TRA RMN PREOPERATORIA ED ECOGRAFIA INTRAOPERATORIA NELLA CHIRURGIA DEI TUMORI CEREBRALI

Prada F.\*<sup>[1]</sup>, Del Bene M.<sup>[1]</sup>, Mattei L.<sup>[1]</sup>, Casali C.<sup>[1]</sup>, Legnani F.<sup>[1]</sup>, Saladino A.<sup>[1]</sup>, Perin A.<sup>[1]</sup>, Saini M.<sup>[1]</sup>, Solbiati L.<sup>[2]</sup>, Dimeco F.<sup>[1]</sup>

<sup>[1]</sup>U.O. Neurochirurgia I - Fond. IRCCS Istituto Neurologico C. Besta ~ Milano - <sup>[2]</sup>U.O. Radiologia - Ospedale di Circolo ~ Busto Arsizio

**Obiettivi dello studio:** Il principale difetto dei sistemi di neuronavigazione è l'impiego di immagini acquisite prima dell'intervento, che non possono quindi tenere conto dei cambiamenti che intervengono durante la chirurgia: il brain-shift, la deformazione e la rimozione di tessuto. In questo lavoro descriviamo la nostra procedura di neuronavigazione real-time per l'asportazione di diverse lesioni cerebrali utilizzando un sistema di navigazione dinamica real-time basato su immagini ultrasonografiche integrate con l'imaging preoperatorio.

**Materiali:** Tutti i pazienti inclusi nello studio sono stati operati per una neoplasia cerebrale dopo pianificazione dell'approccio mediante neuronavigazione basata sulla RMN preoperatoria. Le immagini ecografiche intraoperatorie sono state quindi fuse con la RMN preoperatoria e tutte le lesioni sono state asportate sotto controllo ecografico. Il grado di resezione è stato valutato intraoperatoriamente tramite ecografia e neuronavigazione e in tutti i casi confermato con una RMN post-operatoria. Ogni tumore è stato poi sottoposto a diagnosi istologica.

**Risultati:** In totale 43 pazienti sono stati sottoposti a chirurgia assistita da neuronavigazione basata sulla fusione di immagini di RMN e US. L'accuratezza dell'accoppiamento RMN/US è stata confermata in tutti i casi durante l'intervento visualizzando direttamente reperi anatomici e lesione. Basandosi unicamente sugli ultrasuoni, è stato possibile ricalibrare la RMN preoperatoria, correggendo la distorsione dovuta al brain-shift e alla resezione tumorale. L'ecografia ha consentito un'ottima visualizzazione della lesione e dei relativi margini. L'analisi istologica ha confermato in tutti i casi la diagnosi preoperatoria e la RMN post-operatoria ha confermato il grado di rimozione del tumore.

**Conclusioni:** La neuronavigazione potenziata dalla fusione tra immagini di risonanza preoperatoria ed ecografiche intraoperatorie si è dimostrata di facile impiego, accurata e affidabile. L'utilizzo della neuronavigazione è utile nel comprendere meglio le immagini ecografiche. Le correzioni eseguite sul navigatore basandosi sull'ecografia intraoperatoria si sono rivelate molto accurate e utili nel contrastare il brain-shift. L'utilizzo di questo sistema integrato fornisce un vero feedback in tempo reale durante la chirurgia risultando vantaggioso in termini economici e di risparmio di tempo rispetto alle altre tecniche intraoperatorie.

### POSSIBILE UTILITÀ DELL'ARFI NELLA DIAGNOSI DIFFERENZIALE TRA ADDENSAMENTI POLMONARI FLOGISTICI E NEOPLASTICI

Lapini L. E.\*, Tacconi D., Caremani M.

U.O. Malattie Infettive Ospedale San Donato ~ Arezzo

**Obiettivi dello studio:** È nota da tempo l'elevata sensibilità e specificità dell'ecografia nello studio delle lesioni polmonari sottopleuriche. L'ecografia con mdc con esafuoruro di zolfo (CEUS) caratterizza con maggiore accuratezza la natura di tali lesioni, se flogistica o neoplastica. Talvolta lo studio deve essere integrato con altri esami strumentali (broncoscopia, biopsia ecoguidata) per stabilirne la natura.

È stata valutata l'eventuale utilità in questo percorso diagnostico dell'impiego dell'ARFI (Acoustic Radiation Force Impulse).

**Materiali:** Da Ottobre 2012 a Giugno 2013 sono state studiate 55 addensamenti polmonari sottopleurici.

Per ciascuna lesione polmonare venivano eseguiti i seguenti accertamenti:

- Emocromo, PCR, Antigene legionella e pneumococco nelle urine, CEA, NES, CYFRA
- Esame colturale espettorato (quando possibile)
- Mantoux
- Rx torace
- Ecografia torace + CEUS (Esaote, Siemens)
- ARFI (Siemens)

Se con questi esami non veniva fatta una diagnosi, il percorso diagnostico prevedeva TAC, broncoscopia, biopsia ecoguidata. Dei 55 addensamenti polmonari visibili ecograficamente, 23 sono stati esclusi dallo studio o perchè di piccole dimensioni (inferiore ai 2 cm) su cui non era possibile eseguire una misurazione della stiffness o perchè paracardiaci per l'ostacolo determinato dall'attività cardiaca.

**Risultati:** Dei 32 addensamenti polmonari, 18 erano polmoniti batteriche e 14 neoplasie polmonari (queste ultime tutte confermate istologicamente tramite biopsia ecoguidata).

Con l'ARFI, nelle polmoniti sono state riscontrate misurazioni della stiffness oscillanti tra 0.5 a 1.2 m/sec, nelle neoplasie polmonari tra 2.93 e 5.02 m/sec.

Unica eccezione un caso di polmonite a lenta risoluzione (confermata anche istologicamente sospettando un carcinoma bronchioloalveolare) dove fu riscontrata una media di stiffness di 2.5 m/sec.

**Conclusioni:** Pur considerando il numero limitato dei pazienti arruolati nello studio, emerge una stiffness sensibilmente più bassa nelle polmoniti rispetto alle neoplasie, dato comunque da confermare con altri studi.

Risulta invece che l'ARFI non può essere eseguito o eseguito con più difficoltà nelle piccole lesioni polmonari (inferiore ai 2 cm) e paracardiache.

## LA POINT QUANTIFICATION ELASTOGRAPHY COME TECNICA NON INVASIVA PER LA MISURAZIONE DELLA FIBROSI EPATICA

Fiorini E\*, Conti F., Mazzotta E., De Molo C., Righi S., Gabriella V., D'Errico A., Lenzi M., Sama C., Andreone P., Serra C.  
*Policlinico S.Orsola-Malpighi, Università degli Studi di Bologna ~ Bologna*

**Obiettivi dello studio:** La point quantification elastography (PQE) è una nuova tecnica non invasiva ad ultrasuoni che consente di quantificare la fibrosi epatica (FE) analizzando la velocità di propagazione di un'onda meccanica (shear wave) nel parenchima epatico. Il grado di elasticità del fegato (stiffness epatica, SE) è espresso in kiloPascal (kPa). Scopo di questo studio monocentrico è stato valutare la performance diagnostica (pd) della PQE nei pazienti (pz) affetti da epatopatia cronica (EC) utilizzando la biopsia epatica (BE) come standard di riferimento.

**Materiali:** Tra settembre 2012 e maggio 2013 sono stati arruolati consecutivamente 123 pz (64 M, 59 F; età media 50±13) sottoposti a BE su indicazione specialistica. Nello stesso giorno sono state eseguite PQE (10 misure) e BE utilizzando l'ecografo iU22 (Philips, Bothell, WA, USA). La FE è stata stadiata secondo il sistema METAVIR. Per 69 pz era disponibile anche la SE ottenuta con Fibroscan (FS). Le eziologie delle EC erano: HCV (57 pz), HBV (21), alcol (2), steatoepatite non alcolica (10), epatite autoimmune (3), cirrosi biliare primitiva (2), colangite sclerosante primitiva (1), non definita (14) o una combinazione delle precedenti (13).

**Risultati:** La correlazione tra la media delle misure PQE e lo stadio di FE è risultata significativa ( $\rho=0.647$ ,  $p<0.001$ ). Dall'analisi receiver operating characteristic (ROC) sono stati ottenuti i cut-off ottimali per i diversi stadi di FE con le relative sensibilità (se) e specificità (sp): FE lieve (F1) 4.7 kPa (se 63.7%, sp 77.8%), moderata (F2) 6.5 kPa (se 75.0%, sp 86.4%), severa (F3) 7.3 kPa (se 88.6%, sp 86.2%), cirrosi 10.2 kPa (se 89.5%, sp 83.5%). Nei pz in cui la SE è stata valutata con PQE e FS, la correlazione tra i valori di SE delle due tecniche è risultata significativa ( $\rho=0.796$ ,  $p<0.001$ ); l'analisi della curva ROC e dell'area sottesa alla curva (AUC) è stata utilizzata per valutare la pd di PQE e FS nei diversi stadi di FE. Le AUC sono risultate 0.70 (95% intervallo di confidenza [IC] 0.51-0.89) per PQE e 0.73 (95% IC 0.61-0.86) per FS, 0.89 (95% IC 0.81-0.97) per PQE e 0.91 (95% IC 0.85-0.98) per FS, 0.91 (95% IC 0.83-1.00) per PQE e 0.91 (95% IC 0.84-0.99) per FS e 0.88 (95% IC 0.80-0.96) per PQE e 0.85 (95% IC 0.73-0.97) per FS confrontando rispettivamente F0 versus (vs) F1-F4, F0-F1 vs F2- F4, F0-F2 vs F3-F4 e F0-F3 vs F4. Le differenze tra le AUC non erano significative.

**Conclusioni:** La PQE è una tecnica affidabile per la valutazione non invasiva della FE, con una pd non significativamente diversa da FS. Rispetto a FS ha il vantaggio di visualizzare in tempo reale il parenchima da valutare.



## VALUTAZIONE PROSPETTICA QUALITATIVA E QUANTITATIVA DELLA MALATTIA TRAPIANTO VS OSPITE (GVHD) INTESTINALE NEI PAZIENTI SOTTOPOSTI A TRAPIANTO DI MIDOLLO: MONITORAGGIO DELLA RISPOSTA AL TRATTAMENTO E IDENTIFICAZIONE DI PAZIENTI CON MALATTIA QUIESCENTE

Benedetti E.\*<sup>[1]</sup>, Bruno B.<sup>[2]</sup>, Caracciolo F.<sup>[1]</sup>, Orciuolo E.<sup>[1]</sup>, Buda G.<sup>[1]</sup>, Galimberti S.<sup>[1]</sup>, Stella S. M.<sup>[3]</sup>, Lippolis P. V.<sup>[4]</sup>, Petrini M.<sup>[1]</sup>

<sup>[1]</sup>Dipartimento di Oncologia, dei Trapianti e delle Nuove Tecnologie In Medicina U.O. Ematologia Pisa ~ Pisa

<sup>[2]</sup>U.O. Ematologia Trapianti di Midollo Torino ~ Torino

<sup>[3]</sup>Misericordia Navacchio, Pisa ^ Scuola Siumb di Ecografia di Base e Specialistica in Ecografia d'Urgenza ~ Pisa

<sup>[4]</sup>U.O. Chirurgia d'Urgenza, Pisa ~ Pisa

**Obiettivi dello studio:** La malattia acuta trapianto vs ospite intestinale (I-aGVHD) è una complicanza spesso fatale nei pazienti (paz) sottoposti a trapianto di midollo (Tx). Non vi sono tecniche non-invasive (TNI) che consentano di valutarne la risposta alla terapia immunosoppressiva (TI). I paz con miglioramento rilevante dei sintomi intestinali (MRSI), soggetti a ricaduta, non sono identificabili con TNI. Nel nostro studio abbiamo voluto verificare l'ipotesi che durante la I-aGVHD la CEUS possa identificare cambiamenti della microvascolarizzazione (MVC) della parete intestinale (BWT) e che permetta di monitorare la risposta alla TI.

**Materiali:** Abbiamo prospettivamente arruolato 83 pazienti (paz) in 3 anni sottoposti a Tx. N=14/83 hanno sviluppato la I-aGVHD. Gruppo di controllo: 16/83 pazienti con aGVHD del solo stomaco senza sintomi intestinali e 4/83 paz con enterocolite neutropenica (NEC). I paz sono stati valutati con una ecografia bed-side (B-US), con valutazione del BWT, ECD, PWD, e CEUS, alla comparsa dei sintomi, durante il follow up ed alla ricaduta dei sintomi.

**Risultati:** La US ha mostrato un BWT in multipli segmenti intestinali contemporaneamente in 12/14 casi. La CEUS ha mostrato neoangiogenesi in tutti i pazienti con I-aGVHD alla diagnosi, con intenso enhancement (ENH) in fase arteriosa (FA), e con un lento wash out (fino a 2'), con 3 pattern di ENH analoghi a quanto riscontrato nel Crohn. I videoclip sono stati analizzati con Contrast con curve time-intensity. Nei paz che con risposta completa alla TI la US ha mostrato un BWT normale (<3mm). Nei paz con MRSI, con riduzione del BWT, la CEUS ha mostrato ancora attività di malattia mostrando un intenso ENH in FA. Tutti i pazienti con MRSI ma con CEUS indicativa di attività di malattia, hanno avuto una riaccensione dei sintomi intestinali (da 3 settimane a 2 mesi). I paz con aGVHD dello stomaco hanno un BWT normale. I paz con NEC hanno reperti (US e CEUS) analoghi ai paz. con I-aGVHD.

**Conclusioni:** La US ha consentito di stabilire l'estensione della I-aGVHD e in 12/14 una distribuzione "patchy" e di discriminare tra pazienti con aGVHD dello stomaco e I-aGVHD, con minor carico immunosoppressivo nei primi. I paz con I-aGVHD e con NEC hanno US e CEUS con pattern analoghi e pertanto l'esame istologico è mandatorio. La US e la CEUS sono sovrapponibili nei pazienti alla diagnosi ed in remissione dei sintomi, ma la CEUS è risultata più sensibile e specifica della US nell'identificare attività subclinica della aGVHD nei pazienti con MRSI. In questi pazienti la CEUS può consentire una miglior modulazione della TI.

## LA VISCOSUPPLEMENTAZIONE ECO-GUIDATA DELL'ANCA: PROCEDURA SOLO TERAPEUTICA O ANCHE DIAGNOSTICA?

Martini C.\*<sup>[1]</sup>, Gandolfo N.<sup>[3]</sup>, Lacelli F.<sup>[2]</sup>, Schettini D.<sup>[3]</sup>, Romani A.<sup>[1]</sup>, Serafini G.<sup>[2]</sup>

<sup>[1]</sup>Università di Genova ~ Genova - <sup>[2]</sup>Ospedale Santa Corona ~ Pietra Ligure (Sv) - <sup>[3]</sup>Ospedale Villa Scassi-Asl3 ~ Genova

**Obiettivi dello studio:** Valutare la possibilità di realizzare l'artro-RM dopo viscosupplementazione (VS), sfruttando il potere contrastografico dell'acido ialuronico (HA), senza ulteriore iniezione di MdC, integrando in unica seduta la fase diagnostica e la terapia conservativa.

**Materiali:** In 18 pz con diagnosi clinico-radiologica (RX) di impingement femoro-acetabolare (FAI) bilaterale, con sintomatologia prevalentemente monolaterale, è stata posta indicazione specialistica a VS monolaterale ed esecuzione di artro-RM bilaterale per quantificare il danno cartilagineo e labrale. Per confrontare l'affidabilità dell'artro-RM eseguita con HA intrarticolare vs artro-RM con gadolinio intrarticolare, le 18 articolazioni coxo-femorali sintomatiche sono state sottoposte ad Artro-RM dopo introduzione ecoguidata di 4ml di HA a medio peso molecolare (1.500.000 Dalton) e le 18 controlaterali sono state sottoposte ad Artro-RM dopo introduzione ecoguidata di 12 ml di Magnevist sol 0,02 mol/L. L'RM è stata eseguita entro 2 ore dall'introduzione del device-farmaco con un magnete chiuso da 1,5 T. Sono state eseguite sequenze DPw nei tre piani dello

spazio per la valutazione anatomico-morfologica (retroversione acetabolare, coxa profunda), DPw con soppressione del grasso radiale secondo l'asse del femore per lo studio del danno labrale, cartilagineo e dell'angolo alfa TSE T2 SPAIR coronali per lo studio del trofismo osseo. Le immagini sono state parametrize da 2 Radiologi esperti, che hanno attribuito un punteggio (1-5) a 2 parametri: intensità di segnale e qualità diagnostica.

**Risultati:** Entrambe le procedure sono state ben tollerate dai pazienti. L'imaging ottenuto con HA è risultato qualitativamente sovrapponibile a quello ottenuto con gadolinio. I punteggi parametrati sono risultati nell'artro-RM con HA vs quella con gadolinio 4,2 vs 4,3 per quanto concerne l'intensità del segnale e di 4,5 vs 4,7 per quanto concerne la qualità diagnostica. Le differenze non sono state statisticamente significative ( $p > 0.5$ ). Il costo delle due procedure è risultato analogo.

**Conclusioni:** L'artro-RM effettuata dopo VS riveste carattere diagnostico analogo a quello ottenuto con MdC paramagnetico e consente quindi l'integrazione della diagnosi mediante artro-RM nella stessa seduta del trattamento terapeutico. La differenza di volume tra il MdC convenzionale (15 ml di gadolinio 0,02 mol/l) e l'HA (4ml) potrebbe giustificare una differente capacità di saturazione dei recessi e dei siti anatomici da parte del HA. Tuttavia la forte idrofilia del HA determina un incremento volumetrico dello stesso nello spazio articolare, che appare completamente disteso.

## L'INTEGRAZIONE CON ECOGRAFIA CON MEZZO DI CONTRASTO (CEUS) NELL'ALGORITMO DI FOLLOW-UP DEI PAZIENTI CON EPATOCARCINOMA (HCC) TRATTATO CON ABLAZIONE PERCUTANEA

Saturnino P.P.\*<sup>[1]</sup>, Catalano O.<sup>[2]</sup>, Granata V.<sup>[2]</sup>, Carone G.<sup>[2]</sup>, Petrillo A.<sup>[2]</sup>

<sup>[1]</sup>Presidio Ospedaliero -Pineta Grande ~ Castel Volturno (CE) - <sup>[2]</sup>I.N.T.G. Pascale ~ Napoli

**Obiettivi dello studio:** Nei pazienti con epatocarcinoma (HCC) trattato con ablazione percutanea richiedono uno stretto monitoraggio per l'identificazione della recidiva tumorale. Illustriamo la nostra esperienza monocentrica su l'utilizzo della CEUS come follow-up alternata con la TC.

**Materiali:** Sono stati trattati 588 pazienti con ablazione attraverso radiofrequenza (da sola o combinata con l'iniezione di etanolo) dal 2005 al 2011 con 1-3 HCC. I pazienti con ablazione completa della lesione a un mese hanno eseguito follow-up TC seriati utilizzando in maniera alternata la CEUS (una iniezione di microbolle per lobo) con la TC, ogni 3 mesi.

I seguenti pattern di recidiva sono stati considerati.

A: tessuto che impregna all'interno della lesione;

B: tessuto che impregna aderente alla lesione;

C: tessuto che impregna all'interno dello stesso segmento del nodulo trattato;

D: tessuto che impregna all'interno di un segmento diverso (progressione). I pazienti con CEUS positive sono stati sottoposti ad una TC di conferma (riferimento standard).

**Risultati:** La media dei follow-up è stata di 29 mesi. Ci sono state 221 recidive. Tre pattern di recidiva A (2 identificate dalla CEUS ed 1 dalla TC), 86 pattern di recidiva B (44 identificati dalla CEUS e 42 dalla TC), 70 pattern di recidiva C (32 identificati dalla CEUS e 38 dalla TC) e 62 pattern di recidiva D (23 identificati dalla CEUS e 39 dalla TC). La TC ha identificato ulteriori noduli in 16/101 pazienti con CEUS positiva.

**Conclusioni:** L'utilizzo della CEUS nel follow-up dei pazienti con HCC dopo ablazione è attuabile. Dal momento che il 72% delle recidive si sviluppa nello stesso segmento del nodulo necrotico, la CEUS si dimostra efficace nonostante lo studio del fegato sia meno completo rispetto alla TC. Inserendo la CEUS nel follow-up dei pazienti può ridurre il numero degli esami TC.

## L'ECOGRAFIA CON MEZZO DI CONTRASTO (CEUS) NELL'IDENTIFICAZIONE E FOLLOW-UP DELLE METASTASI EPATICHE DA CARCINOMA MAMMARIO, NEI PAZIENTI CON ALTERAZIONI DIFFUSE E DISOMOGENEITÀ DEL PARENCHIMA EPATICO

Catalano O.\*<sup>[1]</sup>, Sandomenico F.<sup>[1]</sup>, Saturnino P.P.<sup>[2]</sup>, Setola S.V.<sup>[1]</sup>, Petrillo A.<sup>[1]</sup>

<sup>[1]</sup>I.N.T.G. Pascale ~ Napoli - <sup>[2]</sup>Presidio Ospedaliero Pineta Grande ~ Castel Volturno (CE)

**Obiettivi dello studio:** Studio monocentrico sul valore aggiunto della CEUS nei pazienti con tumore mammario che presentano diffuse alterazioni disomogenee del parenchima epatico.

**Materiali:** Valutazione prospettica in 2 anni di 231 pazienti. Sono stati registrati i seguenti dati: diametri del lobo destro, pre-

senza di epatosteatosi, ecostruttura omogenea/disomogenea, evidenza di lesioni focali. Cinquantuno pazienti senza lesioni focali evidenti ma con ecostruttura diffusamente disomogenea (43 con steatosi ed 8 senza) sono stati sottoposti a CEUS. I pazienti positivi sono stati sottoposti a controlli ecografici basali (US) e CEUS durante la chemioterapia. Tutti i casi hanno avuto una correlazione TC (riferimento standard).

**Risultati:** L'US per definizione può non evidenziare/escludere le metastasi epatiche in qualsiasi paziente. La CEUS ha escluso le metastasi epatiche in 25/51 pazienti (2 falsi negativi e 21 veri negativi) ed ha identificato metastasi in 28/51 (tutti veri positivi). La CEUS ha dimostrato il 96% di sensibilità ed il 100% di specificità (valore predittivo negativo 91%, valore predittivo positivo 100%). Tra i 27 pazienti che hanno effettuato la chemioterapia l'US ha permesso di valutare la risposta in 5 (4 correttamente ed 1 non esatto).

**Conclusioni:** L'insieme di pazienti con un'ecostruttura parenchimale disomogenea all'esame basale, necessita un approfondimento diagnostico. La CEUS consente definitivamente di escludere o confermare le lesioni focali con un'accuratezza paragonabile alla TC. La CEUS consente di monitorare la risposta al trattamento con la possibilità di modificare la gestione del paziente, essendo paragonabile alla TC. La CEUS può aggiungere maggiori dettagli ed informazioni rispetto all'esame basale, evitando le diverse scansioni TC nei pazienti con cancro della mammella metastatico.

## L'ELASTOGRAFIA NEI TUMORI POLMONARI: STUDIO DI CONFRONTO CON LA BIOPSIA (FNAB) ECO-GUIDATA

Sperandeo M.<sup>[1]</sup>, D'Amato M.<sup>[2]</sup>, Catalano D.<sup>[3]</sup>, Dimitri L.<sup>[1]</sup>, Simeone A.<sup>[1]</sup>, Trovato F.<sup>[3]</sup>, Foti T.<sup>[4]</sup>, Piscitelli A. P.<sup>[1]</sup>, Pirri C.<sup>[3]</sup>, Cipriani C.<sup>[5]</sup>

<sup>[1]</sup>IRCCS Ospedale "Casa Sollievo della Sofferenza" ~ San Giovanni Rotondo (FG) - <sup>[2]</sup>Azienda Ospedaliera dei Colli ~ Napoli

<sup>[3]</sup>Università di Catania ~ Catania - <sup>[4]</sup>Azienda Sanitaria del Molise ~ Termoli (CB) - <sup>[5]</sup>Università di Roma "La Sapienza" ~ Roma

**Obiettivi dello studio:** La biopsia ad ago sottile (FNAB) eco-guidata dei noduli sub pleurici è una metodica efficace nella diagnosi del carcinoma polmonare, consentendo di accedere alle masse presenti nel 70% della superficie pleurica. L'elastografia rappresenta una metodica nuova, già utilizzata per la definizione di noduli tiroidei, mammari e prostatici. Essa permette una valutazione della rigidità ed elasticità dei tessuti tramite esame ecografico. Scopo dello studio è stato di valutare il possibile ruolo dell'elastografia come metodica di imaging nella diagnosi preliminare delle lesioni sub-pleuriche. A tale scopo, la metodica è stata posta a confronto con la FNAB eco-guidata.

**Materiali:** Abbiamo studiato 95 pazienti (71 uomini e 24 donne; età media 62,8±7,4 anni) con massa sub-pleurica (di grandezza variabile tra 2 e 5 cm), identificata tramite radiografia e TC del torace. In ciascun paziente è stata eseguita un'ecografia del torace (Esaote Twice con software ElaXto) con sonda convex multifrequenza (2-8 MHz), durante la quale veniva valutata l'elastografia. La rigidità del tessuto è stata graduata su una scala da 1 (massima elasticità) a 5 (nessuna elasticità). Infine, abbiamo eseguito FNAB eco-guidata delle masse solide sub-pleuriche.

**Risultati:** Veniva posta diagnosi istologica di neoplasia polmonare in 61 pazienti, in particolare: tumore polmonare a piccole cellule (4/61), adenocarcinoma (29/61), carcinoma a cellule squamose (12/61), carcinoma a grandi cellule del polmone (12/61), linfoma (4/61). In 34 pazienti veniva invece posta diagnosi di polmonite. Non abbiamo osservato alcuna correlazione tra l'età dei pazienti e la dimensione delle masse e un particolare istotipo di neoplasia o la presenza di polmonite. Abbiamo invece osservato un'elasticità significativamente inferiore nei carcinomi a cellule squamose rispetto agli altri istotipi tumorali (p<0,005) ed alle polmoniti. Vi era una notevole rigidità all'elastografia in 8/12 casi di carcinoma a cellule squamose e solo in 7/45 negli altri istotipi.

**Conclusioni:** I nostri dati preliminari dimostrano che l'elastografia delle lesioni sub pleuriche rappresenta un utile strumento nel quantificare la durezza dei vari istotipi di tumore polmonare e delle polmoniti. Inoltre, essa può essere utile nella diagnosi preliminare di imaging del carcinoma a cellule squamose.

## I PATTERN ECOGRAFICI (US) DI RECIDIVA NEI PAZIENTI CON MELANOMA CON MICROMETASTASI DEL LINFONODO SENTINELLA (SLN) TRATTATE SENZA LA LINFOADENECTOMIA TOTALE

Catalano O.\*<sup>[1]</sup>, Sandomenico F.<sup>[1]</sup>, Saturnino P. P.<sup>[2]</sup>, Filice S.<sup>[1]</sup>, Petrillo A.<sup>[1]</sup>

<sup>[1]</sup>I.N.T. - G. Pascale ~ Napoli - <sup>[2]</sup>Presidio Ospedaliero-Pineta Grande ~ Castel Volturno (CE)

**Obiettivi dello studio:** Abbiamo utilizzato l'US per monitorizzare prospettivamente i pazienti con melanoma che non sono stati sottoposti ad una completa linfadenectomia dopo la biopsia del SLN (SLNB) con diagnosi di micro metastasi. Riportiamo il tempo, la sede e le caratteristiche della recidiva identificate all'US.

**Materiali:** Come parte di uno studio multicentrico ancora in corso abbiamo trattato conservativamente, senza completa linfadenectomia, 40 pazienti con melanoma con diagnosi di micro metastasi alla SLNB. Questi soggetti sono stati valutati ogni tre mesi con esame fisico, dosaggio della lattico deidrogenasi, radiografia del torace ed ecografia color-Doppler dell'area pericatrizziale, delle stazioni linfonodali superficiali e del fegato. La PET è stata effettuata semestralmente. I linfonodi sono stati identificati come sospetti nelle seguenti circostanze: diametro del rapporto L/T <1,5 ed ecostruttura interna ipoecogena; diametro del rapporto L/T <1,5 ed assenza di vascolarizzazione ilare; ecostruttura interna ipoecogena ed assenza di vascolarizzazione ilare; diffuso ispessimento corticale ed assenza di vascolarizzazione ilare; ispessimento corticale asimmetrico; noduli corticali focali. Le metastasi in transit sono definite come noduli cutanei/sottocutanei ipoecogeni con segnali di flusso.

**Risultati:** L'US ha identificato la recidiva tumorale in 15 pazienti (4 viventi con la malattia ed 11 deceduti). La media di comparsa della recidiva è stata di 14 mesi (intervallo 4-30 mesi). L'US ha identificato la recidiva da melanoma come metastasi in-transit in 7/15 casi, in 6/15 come linfadenopatia regionale e come metastasi epatiche in 3/15 (un paziente ha avuto due siti di recidiva contemporaneamente). Non ci sono state recidive linfonodale nelle stazioni non regionali.

**Conclusioni:** La recidiva di melanoma delle micrometastasi diagnosticate alla SLNB e trattate conservativamente è frequente. Si può sviluppare come metastasi in-transit, metastasi linfonodali o metastasi profonde. La conoscenza della tempistica e della sede della recidiva è rilevante e permette di focalizzare il follow-up sulle aree a maggior rischio.

## GRAY-SCALE ANALYSIS NELLA VALUTAZIONE DEL NODULO TIROIDEO

Grani G.\*, D'Alessandri M., Carbotta G., Nesca A., Vitale M., Del Sordo M., Fumarola A.

*Università La Sapienza ~ Roma*

**Obiettivi dello studio:** La gray-scale analysis è stata proposta per la caratterizzazione della patologia tiroidea diffusa (in particolare tiroidite autoimmune). Lo scopo dello studio è valutare se una tecnica basata sull'analisi dei livelli di grigio possa essere utilizzata per standardizzare la valutazione di ecogenicità ed ecostruttura del parenchima ed anche delle lesioni focali tiroidee.

**Materiali:** Sono state esaminate le immagini ecografiche di 521 noduli solidi, candidati all'esecuzione di agoaspirato tiroideo ecoassistito. Per ogni immagine, è stata selezionata un'area di interesse comprendente il nodulo. È stata inoltre considerata un'area di interesse delle stesse dimensioni e morfologia comprendente parenchima tiroideo normale ed una comprendente, per riferimento, i muscoli pretiroidei. Dati i valori di grigio medio e mediano e la deviazione standard dell'istogramma dei grigi del nodulo, del parenchima e del muscolo, sono stati calcolati: rapporto valore mediano di grigio nodulo/parenchima e parenchima/muscolo, coefficiente di variazione dei grigi sul parenchima e sul nodulo, come misura di disomogeneità ecostrutturale (indice di disomogeneità).

**Risultati:** Il rapporto valore mediano di grigio nodulo/parenchima risulta significativamente più basso (come misura oggettiva di ipoecogenicità) nei noduli sospetti per malignità (categorie SIAPEC TIR4 e TIR5 oppure sospetti per carcinoma midollare) alla citologia (0,44 R.I. 0,38-0,60 vs 0,62 R.I. 0,43-0,93;  $p=0,003$ ). Il dato è confermato sui noduli maligni confermati all'istologia definitiva rispetto ai benigni seguiti nel tempo (0,46 R.I. 0,39-0,75 vs 0,64 R.I. 0,43-0,93;  $p=0,02$ ).

Per validare la bontà del valore del coefficiente di variazione come misura di disomogeneità, si è confermato che esso è significativamente maggiore nel parenchima di pazienti con anti-TPO positivi rispetto ai negativi (mediana 0,38, R.I. 0,30-0,43 vs. 0,34, R.I. 0,29-0,41;  $p=0,035$ ).

L'indice di disomogeneità del nodulo tiroideo risulta significativamente più alto nei noduli sospetti per malignità alla citologia (0,78 R.I. 0,58-1,44 vs 0,63 R.I. 0,47-0,87;  $p=0,03$ ) e maligni all'istologia definitiva (0,73 R.I. 0,52-1,21 vs 0,63 R.I. 0,47-0,87;  $p=0,05$ ).

**Conclusioni:** La gray-scale analysis è una metodica a costo zero, facilmente applicabile da qualsiasi ecografista per la valutazione oggettiva delle caratteristiche ecografiche (ecogenicità ed anche ecostruttura) delle lesioni focali tiroidee, garantendo maggiore riproducibilità e minore variazione intra- ed interoperatore. I coefficienti ottenuti con questo metodo correlano con il rischio di malignità alla citologia ed all'istologia.

UPDATE DELLO STUDIO PROSPETTICO SUL RUOLO DELL'ECOGRAFIA BED-SIDE  
PER LA DIAGNOSI PRECOCE DELLA ENTEROCOLITE NEL PAZIENTE NEUTROPENICO:  
69 CASI SU 1334 PAZIENTI ARRUOLATI. LA DIAGNOSI PRECOCE  
RIDUCE LA MORTALITÀ E MODIFICA I CRITERI DIAGNOSTICI

Benedetti E.\*<sup>[1]</sup>, Bruno B.<sup>[2]</sup>, Lippolis P.V.<sup>[3]</sup>, Caracciolo F.<sup>[1]</sup>, Orciuolo E.<sup>[1]</sup>, Buda G.<sup>[1]</sup>, Cerri F.<sup>[4]</sup>, Caramella D.<sup>[4]</sup>,  
Caramella D.<sup>[4]</sup>, Stella S.M.<sup>[5]</sup>, Petrini M.<sup>[1]</sup>

<sup>[1]</sup>Dipartimento di Oncologia, dei Trapianti e delle Nuove Tecnologie In Medicina U.O. Ematologia Pisa ~ Pisa

<sup>[2]</sup>U.O. Ematologia Trapianti di Midollo Torino ~ Torino - <sup>[3]</sup>U.O. Chirurgia d'Urgenza, Pisa ~ Pisa

<sup>[4]</sup>Dipartimento di Oncologia, dei Trapianti e delle Nuove Tecnologie In Medicina U.O. Radiologia Universitaria Pisa ~ Pisa

<sup>[5]</sup>Misericordia Navacchio, Pisa ^ Scuola Siumb di Ecografia di Base e Specialistica In Ecografia d'Urgenza ~ Pisa

**Obiettivi dello studio:** La Neutropenic enterocolitis (NEC) malattia infiammatoria necrotizzante, è una complicanza con alta mortalità (50-100%) dei pazienti che fanno chemioterapia (CHT). Può coinvolgere ogni sede dell'intestino (incidenza= 5.3%). La diagnosi deve essere precoce per iniziare subito una terapia (nella maggior parte dei casi conservativa (cons). Sospettabile in pazienti neutropenici con febbre (F), diarrea (Dia) e dolore addominale (Dol). Sanguinamento, perforazione intestinale (incidenza=5-10%) o deterioramento clinico per sepsi sono criteri oggettivi per un intervento chirurgico (IC). Obiettivo: valutare prospettivamente l'utilità dell'ecografia transaddominale (US) bed-side per la diagnosi precoce di NEC per ridurre la mortalità.

**Materiali:** In 4-5 anni 1334 pazienti (paz) ricoverati nel nostro reparto hanno fatto una US prima della CHT, tra il 3° e 7° giorno dal termine (anche senza sintomatologia) ed entro 24 h dalla comparsa di uno o più sintomi (F, Dia, Dol).

**Risultati:** La NEC è stata diagnosticata in 64/69 episodi totali (5.2%). N=5 paz hanno avuto 2 episodi di NEC. Abbiamo considerato diagnostico di NEC un ispessimento di parete (BWT>4 mm) ed almeno un sintomo (F, Dia, Dol) come da letteratura. Sedi intestinali coinvolte: tenue 25%, colon 41%, entrambi 34%. Sintomi alla diagnosi: F+Dia+Dol 34%, Dia+Dol 11%, F+Dol 1%, F+Dia 3%, Dol 4%, Dia 0%, F 0%. Appena posta diagnosi US, i paz sono stati trattati con antibiotici+antifungino in N=63/69, e N=6/69 con IC. La mortalità dell'intero gruppo è del 16% (84% OS). Nei casi trattati cons (91%) la mortalità è del 12.7%.

Il tempo mediano alla morte è 26h (range 10.5-72). In 16 paz la US ha fatto diagnosi 24-72h prima della comparsa della F (23%). In N=6/69 il passaggio da Dia legata alla mucosite a NEC è occorso con la comparsa di Dol+ BWT.N=6 paz sono stati trattati con IC (in neutropenia) con 50% di OS. I paz senza NEC (gruppo di controllo: paz con mucosite da chemioterapia o paz asintomatici), non hanno mai BWT. Dei paz con NEC con BWT >10mm, il 60% è vivo ed il 40% è deceduto. Nei paz responsivi alla terapia medica il miglioramento clinico si è avuto nelle prime 24 h.

**Conclusioni:** La US ha permesso I) diagnosi precoce bed-side di NEC riducendone la mortalità, II) diagnosi di NEC anticipando la febbre nel 23% dei casi. Le immagini US e TC sono sovrapponibili. Con la US bed-side i paz non lasciano il reparto. Il BWT è specifico della NEC essendo assente nel gruppo di controllo. Chi evolve verso la NEC presenta Dol e compare BWT. La US ha guidato 6 IC con 50% di OS. La US ha consentito di trattare conservativamente il 91% dei casi con una OS dell'87.3%.

ACCURATEZZA DIAGNOSTICA DELL'ECOGRAFIA TORACICA "BEDSIDE" NELLA MISURAZIONE  
DELLE DIMENSIONE DELLE CONTUSIONI POLMONARI NEL PAZIENTE TRAUMATIZZATO.  
REPORT PRELIMINARE

Di Micoli A.\*<sup>[1]</sup>, Sofia S.<sup>[1]</sup>, Monetti F.<sup>[2]</sup>, Cecilioni L.<sup>[1]</sup>, Orlandi P.E.<sup>[2]</sup>, Guizzardi G.<sup>[1]</sup>

<sup>[1]</sup>U.O. Medicina d'Urgenza e Pronto Soccorso Ospedale Maggiore ~ Bologna - <sup>[2]</sup>U.O. Radiologia Ospedale Maggiore ~ Bologna

**Obiettivi dello studio:** Le contusioni polmonari (CP) sono presenti in circa il 27% dei pazienti politraumatizzati con ISS>15 e sono la complicanza più frequente nei politraumatizzati pediatrici. La mortalità associata alle CP varia fra il 14 ed il 40%; la prognosi è in rapporto all'estensione dell'area contusa. È cruciale quindi individuare precocemente le CP e misurarne la dimensione per decidere l'opportuno trattamento ed il corretto follow-up. Lo scopo del nostro studio è confrontare un punteggio ottenuto dalle caratteristiche ecografiche (spazi ed aree interessate, caratteristiche ecografiche) delle contusioni, con i



dati volumetrici ottenuti mediante la tomografia computerizzata del torace (TC), l'attuale gold-standard.

**Materiali:** A partire da giugno 2012 abbiamo arruolato consecutivamente tutti i pazienti con età maggiore di 18 anni transitati presso l'U.O. Emergenza-Urgenza con trauma toracico isolato o politraumatizzati. Lo studio prospettico è stato approvato dal comitato etico locale e rispetta le linee guida della dichiarazione di Helsinki; tutti i pazienti hanno firmato un consenso informato. L'ecografia del torace (US) è stata effettuata da medici della U.O Medicina d'Urgenza e Pronto Soccorso, addestrati in ecografia toracica. I criteri d'esclusione sono: 1) contusioni lievi tranne se associate a fratture costali multiple ( $\geq 3$  o meccanismo di trauma maggiore) 2) impossibilità di studiare aspetti toracici posteriori o ampie aree coperte 3) pneumotorace o enfisema sottocutaneo 4) versamento pleurico  $>500\text{ml}$  5) eziologia non traumatica delle CP 6) risultati dei test radicalmente discordanti 7) distanza  $>6\text{h}$  fra trauma ed indagini o di  $6\text{h}$  fra le 2 indagini 8) assenza del consenso informato. Tutti i pazienti arruolati sono stati sottoposti a TC e US (sonda lineare/convessa); è stato quindi calcolato il punteggio ecografico (2 volte dallo stesso operatore e poi da un secondo, per evitare la variabilità intra- ed interosservatore). Per confrontare le 2 metodiche e valutare l'appropriatezza del nuovo metodo, abbiamo comparato il valore quantitativo ottenuto dalla TC con il punteggio ecografico.

**Risultati:** In 12 mesi, abbiamo arruolato 60 pazienti traumatizzati; 26 di questi sono stati esclusi per presenza di 1 o più criteri di esclusione. In 34 pazienti, i risultati US e TC sono sovrapponibili sia per sede delle CP che per l'estensione topografica; la valutazione ecografica del volume delle contusioni appare corretta in circa il 70% dei casi.

**Conclusioni:** Le osservazioni preliminari emerse dallo studio, dimostrano che l'US identifica correttamente sede ed estensione topografica delle CP, mentre una misurazione dell'entità della contusione con sistema a punteggio necessita di ulteriori valutazioni. L'US del torace, rispetto alla TC, rappresenta una metodica meno invasiva, meno dispendiosa e disponibile anche al letto del paziente e potrebbe essere utilizzata nella diagnosi e nel follow up dei pazienti con contusioni polmonari, soprattutto in quelli con chiare controindicazioni all'uso di radiazioni ionizzanti.

L'ECOGRAFIA NELLE PATOLOGIE OSTRUTTIVE POLMONARI: ANALISI DELL'EFFETTO DELL'OSTRUZIONE DELLE VIE AEREE SUL PATTERN DI RILASCIAMENTO DIAFRAMMATICO. DATI PRELIMINARI DELLO STUDIO ECOSPIR

Zanforlin A.<sup>\*[2]</sup>, Smargiassi A.<sup>[1]</sup>, Inchingolo R.<sup>[1]</sup>, Valente S.<sup>[1]</sup>, Ramazzina E.<sup>[2]</sup>

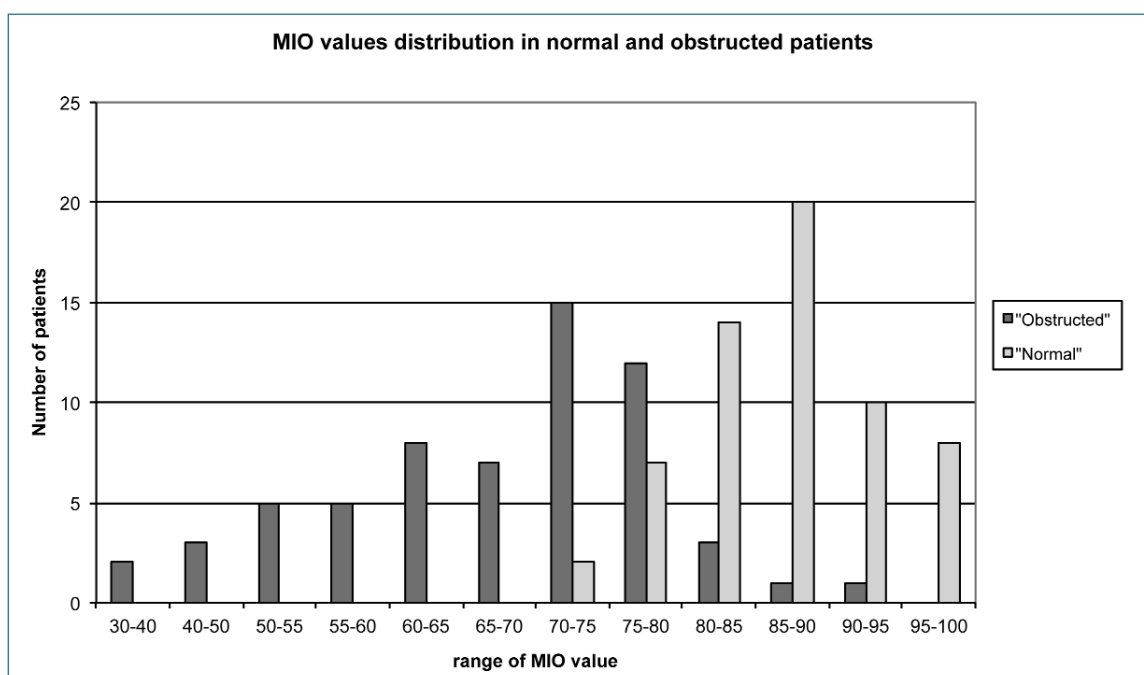
<sup>[1]</sup>U.O.C. Pneumologia, Policlinico Gemelli ~ Roma - <sup>[2]</sup>S.O.C. Area Medica Multidisciplinare, Ospedale San Luca ~ Trecenta (Ro)

**Obiettivi dello studio:** Alcuni autori hanno descritto l'analisi della cinetica diaframmatica in M-mode in scansione trasversale sottocostale anteriore. L'andamento della linea diaframmatica durante un'espirazione forzata mostra un'iniziale caduta seguita da un plateau di massima espirazione. Questa immagine ci consente di misurare l'escursione diaframmatica espiratoria massima (EDEMax) e l'escursione diaframmatica espiratoria forzata nel 1° secondo (FEDE1). EDEMax e FEDE1 possono essere considerati come analoghi fisiopatologici della capacità vitale (VC) e del volume espiratorio forzato nel 1° secondo (FEV1). Così come in fisiopatologia respiratoria il rapporto FEV1/VC% è un indicatore di ostruzione delle vie aeree secondo le linee guida internazionali, l'obiettivo del nostro studio è stato quello di valutare se il rapporto FEDE1/EDEMax% [M-mode index of obstruction (MIO)] è diverso tra soggetti normali e pazienti con pattern spirometrico ostruttivo (affetti da asma e BPCO).

**Materiali:** Lo studio, autorizzato dal comitato etico locale, ha coinvolto 4 operatori in 2 centri. La cinetica diaframmatica di pazienti ambulatoriali con spirometria nota è stata analizzata in ecografia in M-mode durante un'espirazione massima forzata in posizione semisupina. I valori di FEDE1 e EDEMax sono stati registrati e il valore di MIO è stato calcolato. L'ostruzione delle vie aeree è stata valutata utilizzando le linee guida ERS/ATS.

**Risultati:** Sono stati esaminati 124 pazienti, 61 soggetti normali (M/F = 35/26, età media 53 anni, BMI medio 26,79) e 63 ostruiti (M/F = 45/18, età media 67 anni, BMI medio 26,91). Nel gruppo normale: MIO variava da 72,84 a 100, media 87,08 ± 6,64, mediana 87,21. Nel gruppo ostruiti: MIO variava da 33,33 a 91,30, media 67,09 ± 12,49, mediana 70,48. Il test t di Student ha mostrato una differenza significativa dei valori di MIO tra gli ostruiti e i normali (p < 0,0001). I valori di MIO dei due gruppi mostrano una sovrapposizione minima. MIO può essere interpretato come un indice di velocità del rilassamento diaframmatico. I valori più bassi di MIO in pazienti ostruiti possono essere una conseguenza della pressione intrinseca generata dall'iperinflazione dinamica che si verifica in espirazione forzata in presenza di vie aeree ostruite.

**Conclusioni:** L'analisi ecografica della cinetica diaframmatica, grazie al calcolo del MIO potrebbe identificare un pattern ostruttivo, costituendo una potenziale tecnica di screening per la rilevazione di malattie polmonari ostruttive. Ulteriori studi sono attualmente necessari per confermare ed eventualmente rafforzare i nostri dati.



## INIEZIONE ECOGUIDATA DELLE FACCETTE ARTICOLARI ASSISTITA DALL'IMAGING DI FUSIONE: ESPERIENZA PRELIMINARE

Ferrero G.\*<sup>[1]</sup>, Fabbro E.<sup>[1]</sup>, Orlandi D.<sup>[1]</sup>, Turtulici G.<sup>[2]</sup>, Caruso P.<sup>[2]</sup>, Silvestri E.<sup>[2]</sup>

<sup>[1]</sup>Scuola di Specializzazione In Radiodiagnostica, Università di Genova ~ Genova

<sup>[2]</sup>S.C. Diagnostica per Immagini ed Ecografia Interventistica, Ospedale Evangelico Internazionale ~ Genova

**Obiettivi dello studio:** Aumentare la sicurezza, la precisione e l'efficacia delle iniezioni ecoguidate delle faccette articolari, utilizzando un sistema di fusione TC GPS-guidato.

**Materiali:** Abbiamo trattato 22 pazienti (11 maschi e 11 femmine, età media 66 anni, con età compresa tra 56 e 78 anni) con diagnosi clinica di lombalgia e precedentemente esaminati con TC per confermare la presenza di degenerazione delle faccette articolari. Tutti i pazienti sono stati trattati con iniezione di steroide e anestetico (2ml di metilprednisolone acetato + 2ml di lidocaina) nelle faccette articolari ai livelli interessati sotto guida ecografica (Logiq E9, GE healthcare, USA) accoppiata al sistema di fusione TC GPS-guidato, utilizzando le immagini TC. Il controllo del corretto posizionamento dell'ago è stato ottenuto per ogni paziente mediante controllo TC post-procedurale a bassa dose.

Il dolore dei pazienti è stato valutato a 0, 2, 8 e 24 settimane, usando una scala analogico-visiva (VAS). Per l'elaborazione statistica dei dati è stato utilizzato il test di Wilcoxon.

**Risultati:** Non sono state rilevate complicanze peri-procedurali e post-procedurali. Le iniezioni nelle faccette articolari sono state eseguite in tutti i pazienti. La scala VAS è significativamente diminuita da  $7.3 \pm 2.8$  (media  $\pm$  SD) al tempo 0 a  $3.2 \pm 2.7$  (media  $\pm$  SD) dopo 24 settimane ( $P < 0.01$ ).

**Conclusioni:** Le iniezioni ecoguidate, associate al sistema di fusione TC GPS-guidato, consentono una sicura ed efficace terapia infiltrativa della patologia degenerativa delle faccette articolari.

## STUDIO ELASTOSONOGRAFICO DELLA REGIONE PERIORALE IN PAZIENTI SCLERODERMICI AFFETTI DA MICROSTOMIA: RISULTATI PRELIMINARI

Sconfienza L.M.\*<sup>[1]</sup>, Caviglioli F.<sup>[2]</sup>, Vinci V.<sup>[2]</sup>, Klinger M.<sup>[2]</sup>, Francesco K.<sup>[2]</sup>, Baserga C.<sup>[2]</sup>, Sardanelli F.<sup>[1]</sup>, Serafini G.<sup>[3]</sup>

<sup>[1]</sup>IRCCS Policlinico San Donato ~ Milano - <sup>[2]</sup>Università degli Studi ~ Milano - <sup>[3]</sup>Ospedale Santa Corona ~ Pietra Ligure

**Obiettivi dello studio:** Utilizzare l'elastosonografia per valutare la rigidità della cute della regione periorale in pazienti affetti da sclerodermia diffusa.

**Materiali:** Da Giugno 2012 a Giugno 2013, 17 pazienti affette da sclerodermia diffusa (età media  $52 \pm 14$  anni) con microstomia e 17 controlli sani appaiati per sesso ed età sono state sottoposte ad elastosonografia della regione periorale utilizzando una sonda lineare ad alta risoluzione (13-6 MHz, MyLab70 XvG, Esaote, Genova, Italia). La valutazione è stata eseguita in quattro aree della regione periorale: parasagittale sinistra (SX), parasagittale destra (DX), assiale superiore (UP), assiale inferiore (DN). La mappa colore è stata convertita in una scala semi-quantitativa in cui blu=1, verde=2 e rosso=3. Pertanto, ogni soggetto ha avuto un punteggio totale variabile tra 4 (quattro posizioni  $\times$  valore=1) e 12 (quattro posizioni  $\times$  valore=3). È stata inoltre eseguita una valutazione della rigidità cutanea nelle pazienti malate utilizzando un durometro secondo protocolli definiti. Sono stati utilizzati i test U di Mann-Whitney e Spearman.

**Risultati:** L'elastosonografia ha dimostrato che la cute della regione periorale delle pazienti affette da sclerodermia è più rigida di quella dei controlli, sia globalmente ( $6;4-6$  vs.  $10;9-11$ ,  $p < 0.001$ ) che per ogni singola posizione (SX=1;1-2 vs. 2;2-3, DX=1;1-2 vs. 2;2-3, UP=1;1-2 vs. 2;2-3; DN=1;1-1 vs. 2;2-3,  $p \leq 0.017$  per tutti). La correlazione tra elastosonografia e durometro è risultata buona, sia per ogni singolo sito ( $r > 0.42$ ) che in totale ( $r = 0.57$ ).

**Conclusioni:** L'elastosonografia della regione periorale è una metodica applicabile in pazienti affette da sclerodermia con microstomia ed ha una buona correlazione con le misurazioni ottenute con il durometro.

## ESPLORABILITÀ ECOGRAFICA DELLE BORSE INTERMETATARSALI E DEI NERVI INTERDIGITALI PLANTARI IN SOGGETTI SANI CON SCANSIONE SAGITTALE DEGLI SPAZI INTERDIGITALI DEL PIEDE

Stella S.M.\*<sup>[1]</sup>, Ciampi B.<sup>[1]</sup>, Orsitto E.<sup>[2]</sup>, Melchiorre D.<sup>[3]</sup>, Magistrelli L.<sup>[4]</sup>, Lippolis P.V.<sup>[5]</sup>

<sup>[1]</sup>Casa Cura e Ospedale di Comunità di Misericordia di Navacchio ~ Pisa

<sup>[2]</sup>Radiologia DEA- Dipartimento Emergenza Accettazione, AOUP Cisanello ~ Pisa - <sup>[3]</sup>Reumatologia Universitaria, Ospedale Careggi ~ Firenze

<sup>[4]</sup>Clinica Ortopedica AOUP Cisanello ~ Pisa - <sup>[5]</sup>Chirurgia d'Urgenza Universitaria AOUP Ospedale Cisanello ~ Pisa

**Obiettivi dello studio:** Esaminare in condizioni di normalità gli spazi interdigitali (SI) dei piedi con scansioni sagittali per indagare l'esplorabilità delle borse intermetatarsali (BI) e dei sottostanti nervi interdigitali plantari (NIP).

**Materiali:** Abbiamo utilizzato un Philips HD11XE e un GE LogiqE, sonde 12-13 MHz, Compound e THI, con esami condotti da unico operatore esperto. In 19 soggetti sani (a cui abbiamo calcolato l'indice massa corporea-IMC-), non praticanti sport (9M e 10F, età  $47 \pm 14.5$ ) abbiamo studiato un numero complessivo di 26 piedi (in 12 sogg. è stato studiato un unico arto), 104 spazi intermetatarsali con scansioni sagittali, divaricando le dita del piede per fare spazio alla sonda attraverso gli SI. Abbiamo registrato i 2 diametri (long.e spessore), calcolata l'area di sezione max (AS), quindi basculando con la sonda ventralmente verso la pianta del piede, facendo perno sugli SI, ventralmente alle BI, sono stati indagati i NIP, e misurato lo spessore max alla biforcazione. Le BI sono state studiate con PDoppler per escludere la possibilità di scambiarle con vene interdigitali ectasiche non raramente adiacenti a queste.

**Risultati:** In scansione sagittale interdigitale le BI sono state individuate nella loro espansione più craniale in 88/104 (84%), mostrando forma ellissoidale in 60/8 (68%) o a goccia, 28/88 (31%) e, quando evidenti nella totalità (con l'espansione profonda) in 27/88 (30,6%), in scansione sagittale, hanno mostrato aspetto a 'mazza da golf rovesciata': dei 104 spazi interdigitali studiati è stata riconosciuta la BI del 1° spazio intermetatarsale in 22/26 (84%); del 2° in 22/26 (84%); del 3° in 23/26 (88%), del 4° in 21/26 (81%). Le biometrie delle AS delle BI: per il 1° spazio:  $8.01 \text{ mm} \pm 3.44$ ; 2°:  $5.64 \text{ mm} \pm 2.47$ ; 3°:  $9.59 \text{ mm} \pm 5.59$ ; 4°:  $5.61 \text{ mm} \pm 2.78$ . Le BI presentavano ecostruttura ipoecogena in 56/88 (63%) e anecogena in 32/8 (25%); nel 100% dei casi è stato evidenziato il sottostante NIP (spessore medio al III spazio di  $1.45 \text{ mm} \pm 0.27$ , range 1-2mm; al II  $1.28 \pm 0.48$ ; al I  $1.48 \pm 0.51$ , IV  $1.36 \text{ mm} \pm 0.38$  senza significatività statistica tra loro); in donna con max diametro della BI è stato evidenziato il max spessore del NIP (2mm), e in maschio di 54 anni un neurinoma di 4mm. Vi è differenza statisticamente significativa (t test e anal. varianza) tra le aree delle BI del III spazio con il II e il IV, ma non con quelle del 1°. Le BI di maggior diametro sono state quelle del III spazio; i NIP del III spazio hanno presentato uno spessore maggiore (non comunque significativo); non abbiamo trovato correlazioni tra I.M.C. e aree delle BI e tra IMC e NIP (test regress. lineare).

**Conclusioni:** Con questa nuova finestra ecografica (approccio sagittale interdigitale) si evidenziano agevolmente le BI nella loro espansione craniale e, quando maggiormente distese, persino nella loro espansione profonda, ed è inoltre possibile studiare, senza indaginose manovre aggiuntive, i NIP e le eventuali patologie espansive a loro carico differenziando facilmente le 2 strutture anatomiche che, nella scansione interdigitale appaiono ben distinte e ben identificabili.

## TRATTAMENTO PERCUTANEO ECOGUIDATO DELLA TENDINITE CALCIFICA DI SPALLA: CONFRONTO RANDOMIZZATO TRA TECNICA AD AGO SINGOLO E A DOPPIO AGO

Orlandi D.\*<sup>[1]</sup>, Ferrero G.<sup>[1]</sup>, Martini C.<sup>[1]</sup>, Sconfienza L.M.<sup>[2]</sup>, Silvestri E.<sup>[3]</sup>, Serafini G.<sup>[4]</sup>

<sup>[1]</sup>Dipartimento di Radiologia ~ Università degli Studi di Genova - <sup>[2]</sup>Radiologia ~ IRCCS Policlinico San Donato Milanese

<sup>[3]</sup>Radiologia, Ospedale Evangelico Internazionale ~ Genova - <sup>[4]</sup>Radiologia Ospedale Santa Corona ~ Pietra Ligure (SV)

**Obiettivi dello studio:** L'efficacia del trattamento percutaneo ecoguidato della tendinopatia calcifica di spalla (TC) è stata dimostrata sia utilizzando la tecnica ad ago singolo che a doppio ago ma un confronto diretto tra le due tecniche non è mai stato eseguito. In questo studio è stato confrontato il risultato tecnico e il follow-up a un anno dei pazienti trattati con queste due tecniche.

**Materiali:** Settanta pazienti affetti da TC (57 femmine, età media 44 anni, range 34-69 anni) sono stati randomizzati in due gruppi. Il gruppo A (35 pazienti; VAS media=7,8) è stato trattato utilizzando la tecnica a doppio ago (16G); (anestesia locale-lavaggio con soluzione fisiologica tiepida-steroidi intrabursale). Il gruppo B (35 pazienti; VAS media=7,4) è stato trattato usando un solo ago (16G). Sono stati registrati: aspetto ecografico della calcificazione (fluida-morbida-compatta), facilità di trattamento

(facile-intermedio-difficile), tempo procedura, complicanze e follow-up VAS ad un anno. L'analisi statistica è stata eseguita utilizzando i test U-Mann-Whitney e Chi-quadrato.

**Risultati:** La durata media delle procedure nel gruppo A è stata significativamente più breve rispetto al gruppo B ( $489 \pm 88$  s Vs  $684 \pm 187$  s;  $P < 0.001$ ). Differenze di durata e facilità di trattamento con le due tecniche sono state riscontrate nel sottogruppo delle calcificazioni morbide e in quelle compatte (rispettivamente  $P = 0.006$ ,  $P < 0.001$ ;  $P = 0.004$ ,  $P < 0.001$ ) ma non in quelle fluide ( $P = 0.683$ ;  $P = 0.849$ ). Borsiti calcifiche post-procedurali sono state osservate in 4/35 pazienti dopo  $61 \pm 10$  giorni nel gruppo A e in 5/35 dopo  $56 \pm 7$  giorni nel gruppo B ( $P \geq 0.874$ ). Il follow-up VAS a 1-3-6-12 mesi nel gruppo A e B è stato rispettivamente  $3.1 \pm 0.2$ ,  $1.8 \pm 0.3$ ,  $1.4 \pm 0.2$ ,  $1.0 \pm 0.3$  e  $3.0 \pm 0.1$ ,  $1.9 \pm 0.4$ ,  $1.3 \pm 0.5$ ,  $1.1 \pm 0.5$  ( $P \geq 0.244$ ).

**Conclusioni:** Le procedure a singolo e doppio ago appaiono equamente efficaci nel trattamento della TC. La procedura a doppio ago permette di ridurre significativamente il tempo di procedura consentendo inoltre di trattare con maggiore facilità sia le calcificazioni morbide sia quelle compatte.

## ECOGRAFIA DEI TENDINI ACHILLEI NELL'IPERCOLESTEROLEMIA FAMILIARE SIGNIFICATO DIAGNOSTICO, PROGNOSTICO E FISIOPATOLOGICO

Simoni F.\*<sup>[1]</sup>, Calabrò A.<sup>[1]</sup>, Vitturi N.<sup>[2]</sup>, Carlon M.<sup>[1]</sup>, Previato L.<sup>[1]</sup>

<sup>[1]</sup>Clinica Medica I ~ Padova - <sup>[2]</sup>Divisione Malattie del Metabolismo - Padova

**Obiettivi dello studio:** Il nostro studio intendeva valutare l'utilità dell'ecografia tendinea nel chiarire il significato degli xantomati tendinei (XT) nell'ipercolesterolemia familiare (FH). Gli xantomati sono noduli o ispessimenti diffusi dei tendini, particolarmente degli achillei, pressoché patognomonici di FH. Gli XT sono tuttavia rilevabili all'esame obiettivo soltanto nel 30% dei pazienti. Nell'FH sembra esservi un parallelismo tra complicanze tendinee e coinvolgimento vascolare, inoltre il riscontro clinico di XT sembra identificare un gruppo di soggetti FH con rischio cardiovascolare particolarmente elevato. L'ecografia è in grado di valutare in modo molto accurato tanto le strutture vascolari quanto quelle tendinee, ed offre perciò un'opportunità di comprendere meglio il significato diagnostico, fisiopatologico e prognostico degli XT nell'FH.

**Materiali:** 43 pazienti (di cui 22 FH) sono stati sottoposti a valutazione ecografica dei tendini achillei e delle arterie carotidi e femorali comuni.

**Risultati:** I tendini achillei dei soggetti FH erano più spessi che negli altri gruppi (8,4 vs. 5,6 mm). C'era un'elevata prevalenza di XT rilevabili ecograficamente in soggetti FH il cui esame obiettivo era apparentemente normale (62,5%). Abbiamo identificato un criterio diagnostico sensibile (72,7%) e specifico (85,7%) per la diagnosi ecografica di FH. I soggetti FH avevano maggiori valori di spessore medio-intimale (IMT) e maggiore prevalenza di placche aterosclerotiche sia a livello carotideo sia a livello femorale. Solamente nei soggetti FH vi era una correlazione tra i valori di IMT carotideo e spessore dei tendini achillei. I soggetti FH con aterosclerosi prematura avevano una prevalenza maggiore di XT rilevabili clinicamente (40,0 vs. 23,5%) ed un maggiore spessore carotideo (11,2 vs. 7,4 mm) ma una prevalenza simile di XT rilevabili clinicamente.

**Conclusioni:** L'ecografia dei tendini achillei facilita in modo sostanziale la diagnosi di FH. L'ecografia rivela che alterazioni tendinee di lieve entità sono presenti nella maggior parte dei soggetti FH. I dati suggeriscono che sia l'entità dello spessore tendineo piuttosto che la semplice presenza di XT ad essere correlata al rischio cardiovascolare, ciò è supportata anche dal riscontro di una correlazione tra spessore dei tendini achillei e IMT presente solamente nei soggetti FH.

## POSITIVITÀ DEL SEGNO DI ABADIE ED ALTERAZIONI ECOSTRUTTURALI DEL TENDINE D'ACHILLE IN SOGGETTI CON DIABETE MELLITO

Abate M.\*, Salini V., Schiavone C.

Università Gabriele D'Annunzio ~ Chieti-Pescara

**Obiettivi dello studio:** Fenomeni degenerativi tendinei si osservano frequentemente in soggetti affetti da diabete mellito. In pazienti con neuropatia periferica, una energica digitopressione del tendine d'Achille non provoca sintomatologia dolorosa, poiché la sensibilità profonda è alterata (segno di Abadie positivo).

Scopo del presente studio è stato quello di valutare se la positività del segno di Abadie potesse essere indicatore di alterazioni ecostrutturali asintomatiche del tendine d'Achille.

**Materiali:** Diciotto pazienti affetti da diabete mellito, con almeno un tendine d'Achille positivo al segno di Abadie, sono stati

confrontati con un equal numero di soggetti diabetici negativi al segno di Abadie.

Dopo registrazione dei parametri antropometrici e del Toronto Clinical Neuropathy Score, l'ecostruttura tendinea è stata valutata mediante esame ultrasonografico e, in base al grado di compromissione, i fenomeni degenerativi sono stati classificati in assenti, lievi, moderati e severi.

È stata infine calcolata la frequenza delle anomalie strutturali tendinee, in relazione sia al segno di Abadie che alla Toronto Clinical Neuropathy Score.

**Risultati:** I tendini con segno di Abadie positivo (N=26) dimostravano una percentuale significativamente più alta di anomalie strutturali (moderate e severe) rispetto i tendini d'Achille con segno negativo (65.3% vs 4.3%; p< 0.0001) (Tabella 1). Tale frequenza era simile a quella osservata in soggetti con alti punteggi alla Toronto Clinical Neuropathy Score (64.2%).

**Conclusioni:** Il segno di Abadie può essere utile nella diagnosi di alterazioni asintomatiche intratendinee del tendine d'Achille, che, se precocemente svelate, potrebbero prevenire inaspettate rotture. La concordanza fra il segno di Abadie e le anomalie ecografiche deve essere tuttavia valutata in un campione più ampio al fine di considerarlo utile nella pratica clinica.

**Tabella 1.** Aspetti clinici e frequenza delle anomalie strutturali tendinee secondo il segno di Abadie e la Toronto Clinical Neuropathy Score (TCNS).

	Segno di Abadie		p
	Positivo	Negativo	
<b>Soggetti</b>	18	18	-
<b>M:F ratio</b>	10:8	10:8	-
<b>Età (anni)</b>	60.7 ± 5.3	59.9 ± 5.9	ns
<b>Durata del diabete (anni)</b>	10.2 ± 3.5	6.9 ± 3.4	0.001
<b>BMI (kg/m<sup>2</sup>)</b>	24.9 ± 3.4	25 ± 2.6	ns
<b>TCNS</b>	9.9 ± 3.7	4.3 ± 2.2	0.000
<b>Numero di tendini</b>	26	46	-
<b>Degenerazione assente</b>	5 (19.2%)	28 (60.8%)	0.0007
<b>Degenerazione lieve</b>	4 (15.3%)	16 (34.7%)	ns
<b>Degenerazione moderata</b>	11 (42.3%)	2 (4.3%)	0.0001
<b>Degenerazione severa</b>	6 (23%)	-	0.0007
	Classe di TCNS		
	Superiore (11-16)	Intermedia (6-10)	Bassa (1-5)
<b>Numero di tendini</b>	14	24	34
<b>Degenerazione assente</b>	0	11 (45.8%)	22 (64.7%)
<b>Degenerazione lieve</b>	5 (35.7%)	8 (33.3%)	7 (20.5%)
<b>Degenerazione moderata</b>	6 (42.8%)	3 (12.5%)	4 (11.7%)
<b>Degenerazione severa</b>	3 (21.4%)	2 (8.3%)	1 (2.9%)

## IL BLOCCO ECOGUIDATO DEL NERVO SOVRASCAPOLARE NEL TRATTAMENTO DELLA CAPSULITE ADESIVA A PREVALENZA ALGICA. INDICAZIONI, TECNICA E RISULTATI PRELIMINARI

Lacelli F.<sup>[1]</sup>, Martini C.<sup>[2]</sup>, Serafini G.<sup>[1]</sup>

<sup>[1]</sup>ASL 2 Savonese Ospedale Santa Corona ~ Pietra Ligure (SV) - <sup>[2]</sup>A.O. San Martino- Università degli Studi di Genova ~ Genova

**Obiettivi dello studio:** La capsulite adesiva (CA) è caratterizzata da intenso dolore e rigidità all'extrarotazione-abduzione, limitando la riabilitazione fisiatrica (RF). Il blocco del nervo sovrascapolare (NS) consente una riduzione della sintomatologia algica, permettendo una RF più corretta, poiché il NS supplisce al 70% dell'innervazione sensitiva della spalla. L'ecografia è in grado di identificare il NS a livello della spina della scapola e consente la guida alle procedure interventistiche in tale sede. Scopo del lavoro è dimostrare che il blocco anestesico ecoguidato del NS a livello della fossa infraspinata comporta una



riduzione del dolore a lungo termine rispetto al trattamento intrarticolare, rendendo più agevole la RF.

**Materiali:** 20 pz con diagnosi clinica di CA sono stati randomizzati in 2 gruppi (A=10 F età=45±3,2; B=10 F età 44±3,6). Il gruppo A è stato trattato con iniezione intracapsulare ecoguidata di 5cc di mepivacaina cloridrato 2%, 40mg di metilprednisolone e 6ml (90mg) di acido ialuronico a peso molecolare intermedio. Nel gruppo B è stata aggiunta iniezione di 5cc di mepivacaina cloridrato 2% in sede perineurale a livello del punto di incrocio del NS con la spina della scapola. Tutti i pz hanno iniziato la RF il giorno stesso del trattamento. In tutti i pazienti è stata eseguita una valutazione della sintomatologia algica mediante scala VAS e della motilità della spalla mediante indice ROM in abduzione sia pre-trattamento, sia post-trattamento, immediatamente, a 1 settimana e a 1 mese.

**Risultati:** La VAS pre-trattamento era di 8.9 nel gruppo A, di 9.1 nel B; subito dopo il trattamento di 5.0 e 4.8; a 1 sett 6.2 e 4.5; a 1 mese 6.1 e di 4.0 ( $p<0.01$ ). La ROM, valutata dagli specialisti fisiatra, era di 100° nel gruppo A, di 95° nel gruppo B prima del trattamento; subito dopo 120° in entrambi i gruppi; a 1 sett 130° e 150°; a 1 mese 135° e di 170. In entrambi i gruppi abbiamo avuto complicanze e in particolare ci sono stati deficit motori. Nei pz del gruppo B è stato possibile evidenziare correttamente il NS, anche se non è stato possibile discriminare i rami sensitivi per l'innervazione della capsula da quelli motori per l'infra-spinato.

**Conclusioni:** Il ruolo della fisioterapia nella riabilitazione motoria e nella riduzione del dolore è basilare. Il blocco del NS per puntura diretta a livello della spina della scapola e l'analgia intrarticolare consentono un netto miglioramento della RF consentendo la fisiochinesi passiva in extrarotazione e in abduzione. Il blocco anestesologico permette risultati migliori nel tempo rispetto all'analgia intrarticolare.

## L'IMPORTANZA DELLE MANOVRE DINAMICHE ECOGRAFICHE NELLA VALUTAZIONE DEI GANGLI DEL POLSO E DELLA MANO

Bortolotto C.\*, Canepari E., Carone L., Draghi F.

*Istituto di Radiologia, Fondazione IRCCS Policlinico San Matteo, Università degli Studi di Pavia ~ Pavia*

**Obiettivi dello studio:** I gangli sono le formazioni occupanti spazio più comuni nel polso e della mano, derivano dalla degenerazione mixoide del connettivo para-articolare e peri-tendineo e sono costituiti da materiale gelatinoso circondato da una capsula fibrosa.

Lo scopo dello studio è valutare l'importanza delle manovre dinamiche in ecografia nella valutazione dei gangli con particolare riferimento alla diagnosi differenziale (rispetto alla tenosinovite saccata) e alla valutazione dei rapporti con le strutture circostanti (eventuale conflitto con strutture vascolari, nervose e tendinee).

**Materiali:** Nel periodo 2007-2012 sono state eseguite 1131 ecografie del polso di cui 407 (407/1131; 36%) per tumefazione con riscontro di 271 lesioni simil-cistiche (271/407; 67%) di cui 179 gangli (179/271; 66%) divisi tra asintomatici (129/179; 72%) e sintomatici (50/179; 28%). L'età media è di circa 42 anni (range 24-57 anni); il rapporto uomini: donne è di circa 3:2.

Tutti i pazienti sono stati esaminati con una sonda lineare multifrequenza (almeno 7-18 MHz) su apparecchiatura Acuson S2000 (Siemens, Germany), Philips IU22 (Philips Medical System, Nederland), GE Logic E9 (GE Healthcare, USA), Aplio 500 (Toshiba, Japan). Sono state eseguite scansioni trasversali e longitudinali a livello della tumefazione completate con color-Doppler e scansioni dinamiche.

Due radiologi in cieco hanno visualizzato separatamente i video statici e quelli con le manovre dinamiche al fine di porre diagnosi di ganglio e di dare un giudizio circa eventuali conflitti dei gangli con le strutture circostanti.

La correttezza della diagnosi differenziale e dell'individuazione dei conflitti è stata determinata sulla base di multipli fattori: riscontri in risonanza magnetica, risposta alla terapia, rilievi post-chirurgici, follow-up.

**Risultati:** Nella diagnosi differenziale tra ganglio e altre formazioni simil-cistiche il valore predittivo positivo (VPP) dell'ecografia statica è stato del 90% mentre il valore predittivo negativo (VPN) è stato del 69%. Per l'ecografia completata da manovre dinamiche il VPP è stato del 94% e il VPN del 79%.

Nell'individuazione dei conflitti tra gangli e strutture circostanti il VPP dell'ecografia statica è stato del 48% mentre il VPN è stato del 72%. Per l'ecografia completata da manovre dinamiche il VPP è stato dell'83% e il VPN del 94%.

**Conclusioni:** L'esecuzione delle manovre dinamiche è un complemento indispensabile nella valutazione dei gangli del polso e della mano in quanto incrementa in modo significativo la capacità di realizzare correttamente una diagnosi differenziale rispetto ad altre lesioni simil-cistiche e successivamente permette una valutazione efficace di eventuali conflitti con le strutture circostanti.

## VALORE DELLA CEUS NELLA CARATTERIZZAZIONE DELLE LESIONI NODULARI SURRENALICHE DEL CANE. ESPERIENZE PERSONALI

Orlandi R.<sup>[1]</sup>, Paloni C.\*<sup>[1]</sup>, Rubini G.<sup>[2]</sup>, Fonti P.<sup>[3]</sup>, Bargellini P.<sup>[1]</sup>

<sup>[1]</sup>Clinica Veterinaria Tyrus ~ Terni - <sup>[2]</sup>Ultravet ~ Bologna - <sup>[3]</sup>CVT ~ Roma

**Obiettivi dello studio:** Le diagnosi differenziali dei noduli surrenalici includono vari tipi di patologie. In questo contesto studi recenti hanno mostrato il valore della CEUS nello studio della normale vascolarizzazione della surrenale, nonché la sua capacità di analisi nella valutazione della vascolarizzazione surrenalica in pazienti con iperadrenocorticismismo ipofisario.

L'obiettivo di questo studio è quello di valutare la capacità diagnostica della CEUS nei noduli surrenalici del cane, differenziando quelli di natura iperplastica (funzionale e non) da quelli di natura neoplastica.

**Materiali:** Nello studio sono stati esaminati ecograficamente 35 cani (19 femmine e 16 maschi), ognuno dei quali con lesioni mono o bilaterali a carico delle ghiandole surrenaliche. I pazienti sono stati sottoposti a test di stimolo con ACTH, esame ecografico con mezzo di contrasto, esame citologico ed infine 27 di questi all'esame istologico ottenuto per chirurgia o necropsia. È stato effettuato sia uno studio qualitativo che quantitativo del comportamento delle lesioni al mezzo di contrasto ecografico, considerando rispettivamente l'enhancement, il wash-in ed il wash-out per la valutazione qualitativa, ed il time to peak, up-slope ed il regional blood flow per quella quantitativa.

**Risultati:** Basandosi sullo studio qualitativo e quantitativo dei pattern vascolari ecografici registrati nelle varie lesioni, la CEUS ha consentito di differenziare noduli di iperplasia surrenalica da lesioni a carattere neoplastico. Tuttavia le lesioni hanno mostrato un comportamento simile alla CEUS sia per i noduli d'iperplasia non attivi che per i noduli funzionanti.

**Conclusioni:** I risultati di questo studio mostrano che la CEUS è utile per la differenziazione dei noduli surrenalici iperplastici dai neoplastici nel cane, risultando una metodica non invasiva ed economica. La sensibilità e specificità si basa su specifici pattern vascolari che caratterizzano e differenziano le diverse patologie nodulari a carico delle surrenali.

Una maggiore applicazione della metodica CEUS può verosimilmente ridurre l'utilizzo di aghi aspirati, biopsie surrenaliche, ed esami diagnostici di secondo livello, come TC e RM, più invasivi per l'animale e costosi, senza compromettere l'accuratezza della diagnosi.

## MISURA ECOGRAFICA DEL GRASSO VISCERALE IN CANI OBESI

Paradies P.\*, Sasanelli M., Zaza V., Ceci L., Palasciano G., Palmieri V.O.

Università di Bari ~ Bari

**Obiettivi dello studio:** In medicina umana è ben nota l'associazione tra obesità e alcune malattie croniche che definiscono la c.d. sindrome metabolica (SM). Il fattore riconosciuto come determinante nella SM è il grasso intra addominale ed è stata proposta l'ecografia per ottenere una misurazione pratica e diretta dello spessore del grasso regionale a questo livello. Sebbene studi recenti hanno dimostrato che l'obesità è associata con l'insulino-resistenza e la dislipidemia anche nel cane, in questa specie non è attualmente disponibile un metodo semplice e immediato per determinare la distribuzione regionale del grasso corporeo. Scopo del lavoro è di valutare la possibile applicazione dell'ecografia per quantificare il grasso addominale viscerale e per predire le alterazioni metaboliche nei cani obesi.

**Materiali:** In questo studio prospettico sono stati arruolati 54 cani di proprietà presentati per visita clinica di routine. Il metodo del body condition score (BCS) è stato utilizzato per definire i cani obesi, sovrappeso o normali. Differenti misure ecografiche del tessuto adiposo sono state effettuate; in particolare sono state proposte nuove misure ecografiche dello stato di obesità del cane basandosi su metodiche già accreditate in campo umano. Sono state dunque valutate l'adiposità addominale viscerale, l'adiposità addominale sottocutanea e preperitoneale oltre alla adiposità sottocutanea lombare precedentemente proposta nel cane. Le misure ecografiche così ottenute sono state comparate con i parametri morfometrici (BCS, circonferenza pelvica, % Body Fat) e metabolici (glucosio, colesterolo totale, HDL, LDL, trigliceridi, leptina e proteina C reattiva) di obesità. I dati sono stati analizzati statisticamente.

**Risultati:** L'analisi della correlazione tra le nuove misure ecografiche proposte e le misure cliniche del peso corporeo (compresa

la misura ecografica del grasso lombare sottocutaneo) ha dimostrato una correlazione significativa sia del grasso viscerale che preperitoneale con tutte le misure cliniche fatta eccezione per il peso. Inoltre la misura ecografica del grasso viscerale risultava correlata positivamente non solo con il BCS e gli altri parametri morfometrici di obesità, ma anche con la concentrazione sierica del colesterolo totale, dell'HDL e della leptina.

**Conclusioni:** I risultati di questo studio suggeriscono che l'ecografia può essere un metodo utile pratico e non invasivo per quantificare i depositi di grasso regionale nei cani. In particolare la misura del grasso viscerale può essere utile nella diagnosi di obesità nella clinica pratica e può fornire utili informazioni sul rischio di disfunzione metabolica associata all'obesità nel cane (DMAO). Fra le misure ecografiche testate in questo studio la misura del grasso viscerale sembra essere quella che meglio correla con i parametri metabolici, come già dimostrato in campo umano, suggerendo che questa misura ecografica potrebbe rappresentare un marker di rischio di DMAO.

## UTILIZZO DELLA ECOGRAFIA NEL MANAGEMENT RIPRODUTTIVO DEL PYTHON REGIUS

Silvestre P.<sup>[1]</sup>, Capasso M.<sup>[1]</sup>, Fonti P.<sup>[2]</sup>, Russo M.\*<sup>[1]</sup>

<sup>[1]</sup>Dipartimento di Scienze Cliniche Veterinarie - Università di Napoli ~ Napoli - <sup>[2]</sup> Centro Veterinario Specialistico ~ Roma

**Obiettivi dello studio:** La gestione allevatoria e medica dei rettili è in costante evoluzione.

Per la riproduzione in cattività è necessaria la conoscenza della fisiologia generale della riproduzione e delle problematiche legate alle tecniche di allevamento.

Scopo del presente lavoro è quello di testare l'utilizzo dell'esame ecografico al fine di migliorare il management riproduttivo di ofidi comunemente allevati come il pitone reale (*Python regius*).

**Materiali:** Dieci pitoni reali stabulati nell'allevamento "La Fattoria" di età compresa tra i 3 ed i 7 anni, con un peso variabile da 1,5 kg a 2,4 kg, erano inclusi nello studio.

Si includevano solo ofidi giudicati clinicamente sani sulla base di una visita clinica generale.

La presenza del maschio era costante e il momento dell'accoppiamento veniva registrato dall'allevatore; a partire dal decimo giorno prima dell'accoppiamento tutti i soggetti erano sottoposti a esami ecografici settimanali fino al termine della gravidanza. L'esame ultrasonografico è stato eseguito impiegando un ecografo My Lab 30 Gold, Esaote munito di due sonde: una sonda microconvex multifrequenza da 5-8 MHz ed una sonda lineare multifrequenza da 10 a 18 MHz. Per lo studio ecografico delle ovaie si impiegavano le sole scansioni longitudinali viste le ridotte dimensioni dell'asse trasversale delle gonadi.

**Risultati:** Tutti i soggetti sono stati posizionati in decubito ventrale, ponendo la sonda sul lato destro per l'osservazione dell'ovaio destro e viceversa per l'ovaio contro-laterale.

Le ovaie sono state individuate utilizzando come punto di repere la colecisti e sono state reperite generalmente 1-2 cm caudalmente e lateralmente ad essa.

Gli esami ecografici hanno evidenziato chiaramente gli stadi dello sviluppo del follicolo con dimensioni variabili da 3 a 5 mm per poi gradualmente giungere fino a 15 mm. Il follicolo arriva a maturazione massima poco prima dell'ovulazione a circa 4-4,5 cm.

**Conclusioni:** Lo studio ha evidenziato che nascita può essere ragionevolmente predetta monitorando il tuorlo mediante l'ultrasonografia: si è potuto testare che la nascita avviene circa una settimana dopo che il tuorlo non è più rilevabile ecograficamente.

## STUDIO ECOCONTRASTOGRAFICO ED ELASTOSONOGRAFICO DELLE LESIONI NODULARI DEL TESTICOLO NEL CANE

Semplicini L.\*, Fonti P.

Centro Veterinario Specialistico ~ Roma

**Obiettivi dello studio:** Tra i cani maschi, il testicolo rappresenta la seconda sede più frequente di sviluppo tumorale. L'imaging ecografico basale non permette però la caratterizzazione della neoplasia. Obiettivo dello studio è quello di descrivere il comportamento ecocontrastografico ed elastosonografico delle lesioni nodulari del testicolo del cane.

**Materiali:** Dieci noduli testicolari rilevati all'ecografia di base in 9 pazienti (età media 10±2 anni, range da 7 a 14 anni) sono stati sottoposti ad ecografia color Doppler, ecocontrastografia CEUS (SonoVue® Bracco, Milano, Italia) ed elastosonografia.

**Risultati:** Finora l'esame istopatologico ha documentato solo Leydigomi e iperplasia delle cellule di Leydig. All'esame ecocontrastografico, il nodulo iperplastico appare isovascolare rispetto al contesto parenchimale del testicolo sia nella fase arte-

riosa che in quella tardiva. L'architettura vascolare testicolare appare conservata (visibile enhancing centripeto. I Leydigomi risultano ipervascolari in fase arteriosa. L'esame documenta l'alterata architettura vascolare dei noduli neoplastici (presenza di vaso penetrante centrale, rim enhancement periferico).

All'esame elastosonografico le nodularità neoplastiche presentano pattern di elasticità variabile: isoelastiche rispetto al parenchima testicolare o nettamente anelastiche. La nodularità iperplastica risulta anelastica.

**Conclusioni:** Lo studio ecocontrastografico ed elastosonografico delle nodularità testicolari nel cane risulta fattibile e ben tollerato. L'esame CEUS offre indicazioni nella caratterizzazione delle suddette lesioni; l'unica lesione benigna appare isoenhancing in tutte le fasi. Al contrario tutti i Leydigomi si presentano iperenhancing in fase arteriosa. Il comportamento elastosonografico delle lesioni neoplastiche è variabile ed al momento non offre parametri di caratterizzazione anche per il limitato numero di osservazioni.

## CARATTERIZZAZIONE ECOGRAFICA DEL MASTOCITOMA CUTANEO NEL CANE: STUDIO PRELIMINARE

Bonazzi M.<sup>[1]</sup>, Volta A.<sup>[2]</sup>, Manfredi S.<sup>[2]</sup>, Fabbi M.<sup>[2]</sup>, Gnudi G.\*<sup>[2]</sup>

<sup>[1]</sup>Clinica S. Geminiano ~ Modena - <sup>[2]</sup>Dip. Scienze Medico Veterinarie, Università di Parma ~ Parma

**Obiettivi dello studio:** Il mastocitoma cutaneo è un tumore molto frequente nel cane, che origina dai mastociti ed il cui comportamento biologico è molto variabile, spaziando da nodulo solitario benigno a malattia metastatica.

L'esatto meccanismo patogenetico è ancor ignoto, ma sembra esistere una predisposizione ereditaria in alcune razze.

Attualmente l'ipotesi più accreditata è che ci sia all'origine una mutazione genica a carico di un recettore di membrana la cui attivazione anomala determina un'abnorme liberazione di sostanze vasoattive contenute nei mastociti. La presentazione clinica del mastocitoma è estremamente variabile. Nella maggior parte dei casi i pazienti sono riferiti per una massa cutanea o sottocutanea singola o multipla. In generale, il mastocitoma ben differenziato compare come un nodulo solitario di piccolo diametro che cresce lentamente, mentre il mastocitoma indifferenziato è spesso multicentrico, ulcerato, di grandi dimensioni. Lo scopo di questo studio è quello di caratterizzare l'aspetto ecografico del mastocitoma cutaneo canino, mettendo in evidenza le caratteristiche peculiari di questa tipologia di lesione.

**Materiali:** Sono state considerate 22 lesioni cutanee superficiali riferibili a mastocitoma cutaneo, la cui diagnosi era stata confermata da esame citologico previo ago aspirato. Tali lesioni cutanee sono state raccolte da un campione di 20 cani di razze diverse, 13 maschi e 7 femmine, di età media di 10,6 anni (età massima 16 anni, minima 6 anni). L'esame ecografico è stato eseguito con sonda lineare da 12 MHz.

Le lesioni raccolte, di forma ovalare in tutti i casi, sono state successivamente caratterizzate in base alle loro dimensioni (diametro trasverso maggiore) e alle loro caratteristiche parenchimali.

**Risultati:** Le lesioni cutanee raccolte, tutte di forma prevalentemente ovalare, presentavano tre tipizzazioni ecografiche parenchimali differenti. Lesioni di "Tipo A" con parenchima ipoecogeno uniforme (diametro trasverso maggiore < a 1.5 cm), lesioni con parenchima ipoecogeno disomogeneo con strie ecogene sottili parenchimali associate (Tipo B") o meno ("Tipo C") alla presenza di piccole aree ipoecogene (diametro trasverso maggiore > 1,5 cm).

Tutte lesioni presentavano nella porzione più profonda un ilo vascolare.

Nel nostro studio sono stati riscontrati 5 lesioni Tipo A, 10 di Tipo B, e 6 di Tipo C.

**Conclusioni:** Il mastocitoma cutaneo è un tumore la cui presentazione ecografica risulta molto variabile. Nel nostro campione i noduli di piccole dimensioni hanno presentato caratteristiche pressoché uniformi. Al contrario le lesioni di dimensioni maggiori assumono caratteristiche ecografiche eterogenee quali parenchima ipoecogeno disomogeneo con strie ecogene sottili parenchimali in associazione o meno a piccole aree ipoecogene con o senza rinforzo di parete posteriore, riferibili ad aree di edema/flogosi o cistiche.

Rimane, nel nostro campione, una caratteristica comune rappresentata dalla presenza di un ilo vascolare.

## ECOGRAFIA ENDOCRINO E GENITALE

## EMIAGENESIE ED ECTOPIE DELLA TIROIDE: ASPETTI ECOGRAFICI E DESCRIZIONE DI DUE CASI

Zanghieri G.\*, Maccabruni V., Simonini M.S.

*Ospedale S. Sebastiano, Medicina Interna ~ Correggio (RE)*

**Obiettivi dello studio:** *Introduzione.* L'emiagenesia della tiroide, cioè il mancato sviluppo di uno dei due lobi ghiandolari nel corso della vita embrionale, è un'anomalia rara e la sua incidenza viene stimata intorno allo 0,02%. Tale condizione è spesso silente e viene riscontrata come reperto occasionale in corso di esami ecografici. Le tiroidi ectopiche sono generalmente di piccole dimensioni e possono essere localizzate in numerose sedi: linguale, sublinguale, paralaringeale, sovraioidea, retrosternale. Sono stati inoltre descritti rarissimi casi di tiroidi ectopiche situate nel fegato o nel cuore. Le ectopie si associano frequentemente ad ipotiroidismo congenito. Descriviamo due casi (una emiagenesia e una ectopia) recentemente osservati nel nostro ambulatorio ecografico divisionale.

In entrambi i casi l'esame è stato condotto utilizzando una sonda di tipo lineare ad alta frequenza (7,5 - 12 MHz).

**Materiali:** *Caso n. 1.* Una donna di 57 anni, affetta da ipercolesterolemia e ittero di Gilbert, venne inviata al nostro ambulatorio per eseguire un eco-color-Doppler dei vasi sovraortici che non evidenziò nulla di patologico a carico delle arterie carotidi e vertebrali di ambo i lati. Come reperto casuale osservammo però la completa assenza del lobo sinistro della tiroide. L'esame ecografico del collo evidenziava sul lato destro quello che alcuni autori hanno definito "hockey stick sign", cioè la presenza del lobo ghiandolare e dell'istmo normalmente sviluppati e strutturalmente omogenei. A sinistra invece si osservava l'aplasia del lobo ghiandolare: l'esofago e l'arteria carotide comune apparivano addossati alla trachea. La paziente non aveva mai sofferto di patologie tiroidee, era asintomatica e gli esami di funzionalità tiroidea eseguiti alcuni giorni prima avevano dimostrato uno stato di eutiroidismo.

*Caso n. 2.* Una bambina di 9 anni, affetta da ipotiroidismo congenito e già in terapia sostitutiva con levotiroxina, giunse alla nostra attenzione per un controllo. L'ecografia del collo confermò quanto già documentato in precedenza: assenza completa della ghiandola nella sua normale sede anatomica (loggia tiroidea "disabitata") e presenza di un'area ecogena, omogenea, ad ecostruttura compatibile con il parenchima tiroideo, situata nella regione sovraioidea del collo, in sede paratracheale destra. Tale tiroide ectopica misurava circa mm 8 x 10.

**Risultati:** L'ecografia del collo, effettuata utilizzando di una sonda di tipo lineare ad alta frequenza (7,5 - 12 MHz), ci ha consentito di evidenziare con precisione e relativa facilità le anomalie congenite della tiroide (emiagenesia ed ectopia) in entrambe le pazienti studiate.

**Conclusioni:** In virtù della sua posizione anatomica superficiale, la tiroide viene agevolmente studiata tramite gli ultrasuoni. In particolare, l'ecografia deve può essere considerata la metodica diagnostica di prima scelta per la diagnosi delle anomalie malformative della ghiandola.

## IL RUOLO DELL'ELASTOSONOGRAFIA E DELLA CEUS NELLA VALUTAZIONE DEI NODULI TIROIDEI A CITOLOGIA INDETERMINATA (THY 3)

Arcidiacono A.\*<sup>[1]</sup>, Turtulici G.<sup>[2]</sup>, Corazza A.<sup>[1]</sup>, Nosenzo F.<sup>[1]</sup>, Perugin Bernardi S.<sup>[1]</sup>, Silvestri E.<sup>[2]</sup><sup>[1]</sup>Università degli Studi di Genova, Dipartimento di Radiodiagnostica ~ Genova - <sup>[2]</sup>Ospedale Evangelico Internazionale ~ Genova

**Obiettivi dello studio:** La FNAB (fine-needle aspiration biopsy) è uno strumento diagnostico sensibile e accurato che gioca un ruolo fondamentale nella caratterizzazione dei noduli tiroidei. Tuttavia, il suo potenziale valore pre-chirurgico risulta limitato in quel 10-30% di noduli tiroidei che vengono classificati come noduli a citologia indeterminata (Thy 3, in accordo con la British Thyroid Association).

Tra le metodiche di imaging, accanto all'ecografia, sono state recentemente introdotte l'Elastosonografia (USE) e la CEUS (con-

trast-enhanced US) nello screening dei noduli tiroidei, seppur con risultati ancora controversi.

L'obiettivo del nostro studio è quello di comparare l'efficacia diagnostica dell'elastosonografia (indice ELX 2/1) e della CEUS [indice Peak, indice TTP (time to peak)] nei noduli tiroidei a citologia indeterminata.

**Materiali:** Sono stati studiati 25 noduli con diagnosi citologica Thy 3 (8 maschi, 17 femmine; range di età: 22-75 anni). 23 pazienti sono stati sottoposti a tiroidectomia totale, 2 a lobectomia con successiva correlazione cito-istologica.

La valutazione prechirurgica di ciascun nodulo comprendeva:

- l'assegnazione di un punteggio correlato alla presenza di fino a 5 dei reperti US sospetti (ecostruttura solida, ipoecogenicità, microcalcificazioni, vascolarizzazione interna, irregolarità dei margini);
- l'aspetto USE del nodulo rispetto al tessuto tiroideo normale extra-nodulare, in accordo con il programma Esaote
- lo studio CEUS eseguito mediante utilizzo di Esaote MyLab 70 XvG e MdC ev (Bracco SonoView)

**Risultati:** Il punteggio US cumulativo è risultato  $2.4 \pm 0.2$ . Nel 14% dei noduli Thy 3 è stata riscontrata malignità, mentre nel 9% è stata rilevata la presenza di microcarcinoma nel parenchima extra-nodulare. Non è stata trovata correlazione tra il punteggio cumulativo US e la diagnosi istologica. Nei noduli Thy 3 non si è riscontrata una differenza significativa nell'indice ELX 2/1 (benigni  $1.34 \pm 0.14$ ; maligni  $1.53 \pm 0.14$ ). All'analisi CEUS l'indice Peak (benigni  $0.89 \pm 0.08$ ; maligni  $0.69 \pm 0.17$ ) e l'indice TTP (benigni  $0.89 \pm 0.05$ , maligni  $1.07 \pm 0.06$ ;  $p=0.1$ ) erano simili. Non è stata trovata alcuna correlazione tra istologia, indice ELX 2/1, indice Peak o indice TTP ( $p=0.1$ ). Mentre la valutazione USE ha mostrato un'efficacia diagnostica piuttosto limitata con un'accuratezza pari al 47%, con la CEUS, specialmente con riferimento all'indice TTP ha presentato migliori risultati con un'accuratezza del 62%.

**Conclusioni:** US e FNAB continuano ad avere un ruolo importante nello screening dei noduli tiroidei. Recentemente sono state introdotte due metodiche innovative USE e CEUS soprattutto nel tentativo di far chiarezza nell'"area grigia" dei noduli Thy 3. I nostri dati suggeriscono un ruolo piuttosto marginale dell'USE mentre la CEUS potrebbe rappresentare una metodica promettente nella gestione dei noduli Thy 3. Ulteriori studi con una casistica più ampia potrebbero essere utili per risultati più conclusivi.

## RUOLO DELL'ECOGRAFIA AD ALTA RISOLUZIONE PER LO STUDIO DELL'ENDOMETRIOSI DELLA PARETE ADDOMINALE

Acampora A.\*<sup>[1]</sup>, Baldari D.<sup>[1]</sup>, Gisonni P.<sup>[1]</sup>, Lionetti R.<sup>[2]</sup>, Severino R.<sup>[1]</sup>, Esposito A.<sup>[1]</sup>, Vergara E.<sup>[1]</sup>, Salvatore M.<sup>[1]</sup>

<sup>[1]</sup>Dipartimento di Scienze Biomorfologiche e Funzionali, Università Federico II ~ Napoli

<sup>[2]</sup>Dipartimento di Scienze Chirurgiche, Università Federico II ~ Napoli

**Obiettivi dello studio:** Scopo dello studio è stato quello di tipizzare ecograficamente, prima dell'asportazione chirurgica, le formazioni nodulari clinicamente evidenziabili della parete addominale in pazienti già sottoposte a pregresso taglio cesareo per una tempestiva identificazione dell'endometriosi ectopica sottocutanea.

**Materiali:** Abbiamo sottoposto ad esame ecografico 35 donne con storia di pregresso taglio cesareo ed evidenza di massa palpabile in corrispondenza della sede della cicatrice chirurgica nonché riferita sintomatologia dolorosa ad andamento ciclico e gonfiore durante la mestruazione.

L'esame è stato condotto da un operatore esperto con ecografo Philips IU22 con sonda lineare ad alta frequenza da 12 MHz e sonda convex da 5 MHz per lo studio degli organi addominali profondi.

È stata valutata la cicatrice lungo tutto il suo decorso, con studio sistematico di tutti gli strati superficiali integrato dalla valutazione dell'addome inferiore, alla ricerca di lesioni solide che sono state tipizzate e studiate in diverse fasi del ciclo mestruale.

**Risultati:** In tutte le pazienti sottoposte ad esame ecografico sono state riscontrate lesioni solide a sede sottocutanea, intra- e sottofasciale.

Le lesioni hanno rilevato caratteristiche analoghe: margini polilobulati, ecostruttura disomogeneamente ipoecogena con spot e strie iperecogene interne, e segnale vascolare intra-lesionale all'esame color-Doppler.

Lo studio in diverse fasi del ciclo ha permesso di evidenziare non solo modificazioni dimensionali delle lesioni ma anche alterazioni della loro struttura con la comparsa a metà ciclo di areole anecogene intralesionali con intensa iperemia al color Doppler.

Le alterazioni strutturali erano accompagnate anche da una diversa sintomatologia riferita dalle pazienti, da sensazione di pesantezza a vero e proprio dolore sia spontaneo che provocato.

Tutte le pazienti sono state sottoposte ad escissione chirurgica delle lesioni.



**Conclusioni:** Lo studio ultrasonografico della parete addominale ha permesso di identificare e tipizzare correttamente lesioni riscontrate in corrispondenza della pregressa cicatrice chirurgica nelle pazienti già sottoposte a taglio cesareo. La presenza di focolai ectopici di endometrio è caratterizzata ecograficamente da un pattern definito che ha come particolare caratteristica quella di modificarsi durante le fasi del ciclo mestruale.

## UN RARO CASO DI METASTASI TESTICOLARI DA MIELOMA MULTIPLO

Acampora A.\*<sup>[1]</sup>, Baldari D.<sup>[1]</sup>, Gisonni P.<sup>[1]</sup>, D'Anna G.<sup>[1]</sup>, Petremolo A.<sup>[2]</sup>, Matano E.<sup>[2]</sup>, Martino M.<sup>[1]</sup>, Mazio F.<sup>[1]</sup>, Vergara E.<sup>[1]</sup>, Salvatore M.<sup>[1]</sup>

<sup>[1]</sup>Istituto di Scienze Biomorfologiche e Funzionali ~ Napoli

<sup>[2]</sup>Dipartimento di Attività Integrata di Medicina Clinica, Unità di Oncologia ~ Napoli

**Obiettivi dello studio:** Caratterizzare lesioni focali testicolari in paziente con diagnosi di mieloma multiplo.

**Materiali:** Paziente di 47 anni, affetto da mieloma multiplo IgA lambda diagnosticato dopo biopsia all'omero sinistro in seguito a frattura patologica, con multiple localizzazioni extramidollari (polmonari, pancreatiche, linfonodali laterocervicali bilaterali, sottocutanee) e pertanto classificato come stadio IIIA .

Eseguiva ecografia per tumefazione testicolare non dolente con sonda lineare ad elevata frequenza da 12 MHz e risoluzione con ecografo Philips IU22.

**Risultati:** L'esame ecografico evidenziava tre lesioni nodulari solide, due localizzate all'epididimo di sinistra, alla testa di 26 mm e a livello della coda di 10 mm, entrambe disomogeneamente ipoecogene, a margini polilobulati ma regolari, ipervascolarizzate al color Doppler.

L'altra lesione era localizzata al didimo destro di 25 mm che presentava le stesse caratteristiche ecografiche delle precedenti. Veniva quindi eseguita una inguinotomia esplorativa con biopsie multiple delle lesioni segnalate, risultate essere all'esame istologico localizzazioni secondarie da mieloma multiplo.

**Conclusioni:** Le metastasi testicolari da mieloma multiplo sono molto rare ma rappresentano una possibile localizzazione della malattia e pertanto la presenza di una lesione testicolare vascolarizzata in tali pazienti dovrebbe porre il sospetto di malattia extramidollare.

## ACCURATEZZA E COSTI DELLE STRATEGIE DIAGNOSTICHE IN PAZIENTI CON SOSPETTA MALATTIA DI CROHN

Maconi G.<sup>\*[1]</sup>, Monteleone M.<sup>[1]</sup>, Bolzoni E.<sup>[3]</sup>, Bezzio C.<sup>[1]</sup>, Furfaro F.<sup>[1]</sup>, Duca P.G.<sup>[2]</sup>

<sup>[1]</sup>U.O. Gastroenterologia Ospedale Universitario L. Sacco ~ Milano - <sup>[2]</sup>U.O. Statistica Medica Ospedale Universitario L. Sacco ~ Milano

<sup>[3]</sup>Università Commerciale L. Bocconi ~ Milano

**Obiettivi dello studio:** Ad oggi non è ancora disponibile un'unica metodica considerata gold standard per la diagnosi di malattia di Crohn (CD). L'ileocolonscopia con biopsie è la metodica di prima scelta, ma non può essere utilizzata come indagine iniziale e, in alcune condizioni, può dare risultati inconcludenti. In questo studio abbiamo valutato l'accuratezza e i costi delle strategie diagnostiche non invasive, tra cui l'ecografia (US) e la risonanza magnetica (MRI), ed invasive come l'ileocolonscopia (IC) e la videocapsula endoscopia in pazienti con sospetto CD.

**Materiali:** Un modello analitico-decisionale, basato sulle linee guida attuali è stato utilizzato per valutare i costi per raggiungere la diagnosi di CD in pazienti con bassa (25%) o alta (75%) probabilità pre-test. Utilizzando la sensibilità e la specificità delle metodiche, avvalendoci dei valori riportati in letteratura, e il teorema di Bayes, abbiamo calcolato la probabilità post-test di CD delle differenti strategie diagnostiche a partire dalla IC, o dall'US o dall'MRI, come indagine iniziale. Ogni strategia diagnostica è stata considerata utile quando la probabilità post-test era maggiore del 95% o inferiore al 5%. Abbiamo inoltre stimato l'intero costo delle diverse strategie diagnostiche.

**Risultati:** In pazienti con bassa probabilità pre-test solamente l'ileocolonscopia è in grado di escludere o confermare con elevata accuratezza la presenza di CD. L'ecografia, utilizzata come singola indagine diagnostica, se risultata negativa può escludere la presenza di CD. In pazienti con alta probabilità pre-test, l'ileocolonscopia o l'ecografia, se positive, possono confermare CD, mentre se negative non possono escluderla. Sono infatti necessari almeno 3 test diagnostici con risultato negativo per escludere la malattia di Crohn. Nei pazienti con bassa probabilità pre-test, i costi per confermare o escludere la malattia e per diagnosticarla correttamente sono più bassi se viene impiegata l'ecografia come indagine di prima scelta (224 € e 1208 €, rispettivamente) e aumentano con l'ileocolonscopia (x2) e con la MRI (x6). Al contrario, nei pazienti con alta probabilità pre-test, i costi per confermare, escludere o diagnosticare CD sono più alti ma variano meno tra le diverse strategie. Il costo più basso è rappresentato dall'utilizzo dell'US (799 € e 1003 €, rispettivamente) e aumenta con l'ileocolonscopia (x1.2) e con la MRI (x2).

**Conclusioni:** L'accuratezza e il costo delle strategie diagnostiche dipende dalla probabilità pre-test della malattia di Crohn e possono variare sensibilmente in funzione del primo test diagnostico utilizzato. L'ileocolonscopia, associata all'ecografia, sembra essere più conveniente per confermare, escludere e diagnosticare precocemente la malattia di Crohn rispetto alla risonanza magnetica.

## METEORISMO E STEATOSI EPATICA. UN'ASSOCIAZIONE CASUALE?

Maconi G.<sup>[1]</sup>, Furfaro F.<sup>\*[1]</sup>, Monteleone M.<sup>[1]</sup>, Dell'Era A.<sup>[1]</sup>, Giuliano V.<sup>[2]</sup>, Bezzio C.<sup>[1]</sup>, De Franchis R.<sup>[1]</sup>

<sup>[1]</sup>A.O.U. Luigi Sacco ~ Milano - <sup>[2]</sup>A.O.U. Santa Maria della Misericordia ~ Perugia

**Obiettivi dello studio:** Marcato meteorismo intestinale e steatosi epatica sono frequenti reperti ecografici.

Studi hanno dimostrato una correlazione significativa tra steatosi epatica non alcolica (NAFLD) e contaminazione batterica del piccolo intestino, condizione caratterizzata principalmente da gonfiore e meteorismo addominale. Questa condizione è comune in molti disturbi gastrointestinali come la sindrome dell'intestino irritabile e malattia diverticolare. Scopo di questo studio è valutare il rapporto tra eccessivo contenuto di gas intestinale, rilevato ecograficamente, e NAFLD.

**Materiali:** È stata valutata una serie di 100 pazienti consecutivi, sottoposti ad ecografia addominale. In tutti i pazienti l'ecografia è stata eseguita in condizioni di digiuno. Sono stati presi in considerazione una serie di parametri ecografici: la presenza e il grado di steatosi epatica (lieve, moderata e severa) e la presenza di aree di risparmio dalla steatosi. Sono stati considerati due differenti gradi di meteorismo intestinale: grado lieve (lieve presenza di gas che ha impedito la valutazione adeguata della

testa e del corpo del pancreas) e grado severo (gas che impedisce la valutazione della maggior parte del pancreas, del fegato e del dotto biliare comune) secondo criteri citati in letteratura (Harisinghani MG et al, Clin Radiol 1997 e Yousef Abu-MM et al, Radiologia 2000).

Sono stati esclusi pazienti con cirrosi epatica avanzata, resezione epatica o polmonare, metastasi epatiche, la malattia di Crohn, colite ulcerosa e pazienti non a digiuno. L'associazione tra steatosi epatica e gas intestinali è stata definita utilizzando il test del chi-quadrato.

**Risultati:** Dei 100 pazienti inclusi nello studio (49 maschi, età media: 54,1 anni), l'esame ecografico è stato ostacolato da eccessivo gas intestinale in 27 pazienti (27%) e in 47 pazienti è stata documentata steatosi epatica (14 steatosi grave, 22 moderata e 11 di grado lieve).

La presenza di gas in eccesso è stata riportata nel 25% dei pazienti senza steatosi epatica e nel 51% dei pazienti con steatosi epatica ( $p < 0,009$ ). La presenza di steatosi epatica di qualsiasi grado è stata riportata nel 48,8% dei pazienti senza meteorismo. Eccessivo gas intestinale è stato riportato nel 63,6% dei pazienti con steatosi epatica lieve, nel 90,9% dei pazienti con steatosi moderata e nel 92,3% dei pazienti con grave steatosi epatica ( $p = 0,07$ ).

**Conclusioni:** Questo studio preliminare mostra una significativa correlazione tra eccesso di gas intestinale e steatosi epatica. Sono tuttavia necessari ampi studi prospettici per definire le ragioni di questa osservazione, in particolare, il possibile ruolo causale e le sue potenziali implicazioni cliniche.

## RUOLO DELL'ECOGRAFIA NELLA VALUTAZIONE DELLE ANSE INTESTINALI E DEI LINFONODI MESENTERICI IN PAZIENTI PEDIATRICI HIV POSITIVI

Bezzio C.<sup>[1]</sup>, Furfaro F.<sup>[1]</sup>, Monteleone M.<sup>[1]</sup>, Mantegazza C.<sup>[2]</sup>, Maconi G.\*<sup>[1]</sup>

<sup>[1]</sup>U.O. Gastroenterologia Ospedale Universitario L. Sacco ~ Milano - <sup>[2]</sup>U.O. Pediatria Ospedale Universitario L. Sacco ~ Milano

**Obiettivi dello studio:** Il tratto gastrointestinale è una delle localizzazioni cardine del virus dell'immunodeficienza umana (HIV) e costituisce il serbatoio principale del virus HIV, nonostante la terapia antiretrovirale (HAART). Abbiamo condotto uno studio prospettico finalizzato a valutare il coinvolgimento intestinale in pazienti pediatrici affetti da HIV, sia in assenza di terapia sia in HAART, con metodi non invasivi come l'ecografia delle anse intestinali e la calprotectina fecale (indicatore di infiammazione intestinale).

**Materiali:** 30 bambini HIV positivi sono stati sottoposti nella stessa giornata ad una serie di esami strumentali e biochimici finalizzati a valutare il coinvolgimento intestinale e lo stato dell'infezione da HIV. I pazienti sono stati sottoposti a dosaggio della calprotectina fecale, ad ecografia delle anse intestinali, a conta assoluta delle cellule CD4 e a valutazione della carica virale dell'HIV. Mediante esame ecografico sono stati valutati lo spessore della parete intestinale ( $> 2$  mm) e l'ingrandimento dei linfonodi mesenterici (diametro minore  $> 8$  mm).

**Risultati:** Il dosaggio della calprotectina fecale è risultato nella norma in 29 pazienti (valore di  $63,8 \pm 42,5$  mg/g di media). Tale valore non correlava con l'HIVRNA ( $p: 0.704$ ), con la conta assoluta delle cellule CD4 ( $p: 0.134$ ), con la percentuale di CD4 ( $p: 0.994$ ) e con la terapia HAART in atto ( $p: 0.493$ ). Nessun paziente ha mostrato significative alterazioni ecografiche a livello intestinale ad eccezione di ingrossamento dei linfonodi mesenterici, che sono stati rilevati in 7 pazienti (23,3%). La presenza di linfonodi mesenterici correla significativamente con un'alta carica virale dell'HIV ( $p: 0.001$ ) e con una bassa percentuale di cellule CD4 ( $p: 0.012$ ). Tuttavia non è stata documentata una significativa correlazione con i valori di calprotectina fecale ( $p: 0,912$ ) e con la conta CD4 assoluta ( $p: 0,562$ ).

**Conclusioni:** Pazienti pediatrici HIV positivi, sia naïve alla terapia antiretrovirale sia in HAART, non hanno mostrato significative alterazioni biochimiche o ultrasonografiche specifiche di infiammazione della mucosa intestinale. In sette pazienti sono stati rilevati linfonodi mesenterici di dimensioni aumentate, che correlato con l'infezione da HIV non controllata.

## IMAGING DEI TUMORI SOLIDI ADDOMINALI IN ETÀ PEDIATRICA

Buonocore R.\*<sup>[1]</sup>, Carbone M.<sup>[1]</sup>, Natella R.<sup>[1]</sup>, Rossi E.<sup>[2]</sup>, Zeccolini M.<sup>[2]</sup>, Riccitiello F.<sup>[2]</sup>, Babino G.<sup>[1]</sup>, Vallone G.<sup>[3]</sup>

<sup>[1]</sup>Dipartimento di Diagnostica per Immagini A.O.U. OO.RR. San Giovanni di Dio e Ruggi D'Aragona Salerno ~ Salerno

<sup>[2]</sup>S.C. di Radiologia ed Ecografia AORN Santobono Pausillipon Annunziata Napoli ~ Napoli

<sup>[3]</sup>Dipartimento Assistenziale Integrato di Diagnostica Morfologica e Funzionale, Radioterapia e Medicina Legale  
Sez. di Radiologia Pediatrica A.O.U. Federico II Napoli ~ Napoli

**Obiettivi dello studio:** I tumori solidi pediatrici, in Italia, sono la seconda causa di morte nei pazienti da 0 a 14 anni (11%). Proponiamo la nostra esperienza in 4 anni nella diagnosi con eco e TC delle masse eteroplasiche in età pediatrica.

**Materiali:** Dal 2009 al 2012 sono giunti presso il reparto di onco-ematologia dell'ospedale Pausilipon di Napoli 72 nuovi casi di tumori solidi addominali, che costituiscono il 30% dei tumori registrati presso la struttura in tale lasso di tempo. Di cui 36 (50%) neuroblastomi, 18 (25%) nefroblastomi, 7 (9,72%) epatoblastomi ed inoltre, teratomi, sarcomi ed altri tumori solidi. Tali pazienti, giunti alla nostra osservazione per sospetto di massa addominale, sono stati sottoposti ad indagine ecografica per confermare il sospetto clinico e, solo successivamente, sottoposti ad esame TC con mdc.

**Risultati:** Dei 72 pazienti, 36 (50%) sono risultati portatori di neuroblastoma. L'esame TC ha permesso la valutazione sia dell'estensione sia delle caratteristiche densitometriche della massa nonché la stadiazione del tumore secondo le linee guida del INSS. (International Neuroblastoma Staging System). In 18 pazienti (25%) è stata fatta diagnosi di nefroblastoma; gli elementi per la stadiazione in TC, sono stati le dimensioni della massa, la densitometria, la presenza di aree necrotico-emorragiche contestuali, la diffusione locale o extra-capsulare, il coinvolgimento del rene controlaterale e delle strutture vascolari. Di questi 18 pazienti, 5 presentavano un tumore di grosse dimensioni localizzato a un solo rene (STADIO II), 4 una massa tumorale extracapsulare con associata trombosi della vena cava inferiore (STADIO III), 3 presenza di metastasi a distanza (STADIO IV) e 6 tumore bilaterale (STADIO V). Per la stadiazione dei 7 pazienti con epatoblastoma ed epatocarcinoma è stata utilizzata la "PRE-TEXT classification", sistema designato dalla SIOPEL (International Childhood Liver Tumor Strategy Group) per descrivere sia l'estensione intraepatica del tumore che il coinvolgimento della patologia extra-organo. Nei 61 pazienti sopracitati, la diagnosi è stata confermata all'esame istologico, che ha assunto un ruolo fondamentale nella diagnosi dei restanti 11 casi, poiché né la clinica, né le caratteristiche tomografiche della massa ci hanno orientato verso una diagnosi di certezza.

**Conclusioni:** Nella nostra esperienza l'ecografia come indagine di prima istanza è stata determinante nella identificazione e nel primo orientamento diagnostico di massa addominale in età pediatrica. Solo successivamente la TC è stata determinante nella tipizzazione e stadiazione della neoplasia stessa.

## LA CURVA DI APPRENDIMENTO DELL' ECOGRAFIA NELLA VALUTAZIONE DELLE MALATTIE INFIAMMATORIE CRONICHE INTESTINALI

Furfaro F., Monteleone M., Bezzio C.\*, Dell'Era A.

A.O. Luigi Sacco - Gastroenterologia ~ Milano

**Obiettivi dello studio:** La curva di apprendimento dell'ecografia delle anse intestinali e il numero di ecografie necessarie per diventare un ecografista esperto non sono ancora stati definiti. Lo scopo del nostro studio è quello di valutare la curva di apprendimento dell'ecografia delle anse intestinali per i medici.

**Materiali:** Abbiamo eseguito uno studio di coorte prospettico reclutando 6 tirocinanti, 3 con precedente formazione in ecografia addominale (più > 500 esami), ma non in ecografia intestinale e 3 con poca esperienza in ecografia. I partecipanti inizialmente hanno frequentato un corso teorico di ecografia delle anse intestinali (8 ore), seguito da un periodo di formazione di una settimana (50-60 esami). I tirocinanti hanno successivamente valutato ecograficamente, autonomamente, più di 100 (100-152) pazienti con sintomi addominali o con sospetta malattia infiammatoria intestinale e registrato i risultati riguardanti diversi parametri ecografici rilevati. Sono stati valutati l'aumento dello spessore della parete intestinale (> 4 mm) la presenza di dilatazione del lume del piccolo intestino (> 25 mm), e l'ingrossamento linfonodi mesenterici (diametro minore > 4 mm). I risultati sono stati paragonati a quelli ottenuti mediante ecografia eseguita da un medico esperto (> 30.000 esami). L'analisi statistica è stata effettuata mediante statistica K, suddividendo i pazienti in 3 gruppi di 33-50 pazienti (valore k: da 0 = scarsa concordanza a 1 = eccellente concordanza con l'operatore esperto).

**Risultati:** Con questo studio abbiamo documentato che i medici con precedente formazione in ecografia addominale ed i

medici con poca esperienza in ecografia, mostrano un progressivo agreement dei risultati ottenuti ecograficamente, rispetto a quelli ottenuti dal medico esperto in ecografia.

K-values dei diversi operatori, nei tre cluster di pazienti (dal primo al terzo gruppo), basati sulla rilevazione dell'aumento di spessore della parete intestinale, sull'ingrandimento dei linfonodi mesenterici e sulla dilatazione patologica del piccolo intestino, sono mostrati nella Tabella 1.

**Conclusioni:** I medici con precedente formazione in ecografia dell'addome superiore hanno raggiunto la competenza necessaria per individuare le principali caratteristiche delle malattie infiammatorie intestinali prima di quelli con nessuna esperienza in ecografia. Tutti i medici hanno mostrato un agreement crescente con l'ecografista esperto durante la loro formazione e hanno raggiunto l'indipendenza dopo 150 esami supervisionati.

**Table 1.**

Operators	#1*	#2	#3*	#4*	#5	#6	Mean
<b>Increased wall thickness</b>							
Set 1	0,94	0,76	0,60	0,82	0,63	0,94	0,78
Set 2	1	0,86	0,94	1	1	0,51	0,89
Set 3	1	1	1	1	1	0,93	0,98
<b>Abnormal dilatation</b>							
Set 1	1	0,72	1	0,90	0,42	1	0,84
Set 2	1	1	1	1	0,45	0,63	0,85
Set 3	1	1	1	1	1	0,84	0,97
<b>Enlarged mesenteric lymph nodes</b>							
Set 1	0,81	0,37	0,46	0,69	0,50	0,02	0,48
Set 2	1	1	1	0,72	0,48	0,24	0,74
Set 3	1	1	0,93	0,89	0,77	0,81	0,90

\* physicians trained in abdominal US.

## IL RUOLO DELL'ECOGRAFIA IN 6 RARI CASI DI EPATOBLASTOMA DELL'ETÀ PEDIATRICA

Buonocore R.<sup>[1]</sup>, Carbone M.<sup>[1]</sup>, Zeccolini M.<sup>[2]</sup>, Rossi E.<sup>[2]</sup>, Riccitiello F.<sup>[2]</sup>, Babino G.<sup>[1]</sup>, Vallone G.<sup>[3]</sup>

<sup>[1]</sup>Dipartimento di Diagnostica per Immagini A.O.U. OO.RR. San Giovanni di Dio e Ruggi D'Aragona ~ Salerno

<sup>[2]</sup>S.C. di Radiologia ed Ecografia AORN Santobono Pausillipon Annunziata ~ Napoli

<sup>[3]</sup>Dipartimento Assistenziale Integrato di Diagnostica Morfologica e Funzionale, Radioterapia e Medicina Legale  
Sez. di Radiologia Pediatrica AOU Federico II ~ Napoli

**Obiettivi dello studio:** Dimostrare la sensibilità dell'ecografia nella diagnosi di sei rari casi di epatoblastoma dell'età pediatrica.

**Materiali:** L'epatoblastoma è la neoplasia del fegato più comune dell'infanzia, con età media d'insorgenza di circa 1 anno. I piccoli pazienti, con alti livelli di alfafetoproteina nel sangue, sono stati sottoposti ad indagini ecografica per confermare il sospetto clinico di massa addominale e, solo successivamente, sottoposti ad esame TC con mdc ev.

**Risultati:** Dal 2008 al 2012 sono giunti alla nostra osservazione 6 pazienti di età compresa tra 1 e 2 anni con il riscontro clinico di massa addominale. L'esame ecografico, eseguito di prima istanza, evidenzia in 4 casi una massa epatica, occupante in 2 il lobo dx, in 1 il lobo sn e in un 1 entrambi i lobi. Nel 5° e 6° caso l'ecografia mostra, invece, multiple lesione iperecogene sparse su tutto il parenchima epatico. L'esame TC total body con mdc ev, eseguito a conferma, ha confermato nei primi 4 casi la voluminosa lesione epatica e nel 5° e 6° caso le multiple lesioni ipervascolarizzate, in parte confluenti, che secondariamente dislocano e comprimono le strutture vascolari epatiche, la v. cava inferiore ed infiltrano il tratto distale del ramo portale sn. In 5 casi non sono state evidenziate localizzazioni secondarie a distanza; nel 6° caso sono state riscontrate evidenti metastasi polmonari. I reperti unitamente agli alti livelli di alfafetoproteina hanno orientato per epatoblastoma poi confermato all'esame istologico.

**Conclusioni:** In base alla nostra esperienza l'ecografia e, solo successivamente, la TC permettono un'ottimale valutazione dei piccoli pazienti con dato clinico di massa addominale. L'ecografia è infatti in grado di evidenziare l'origine epatica della lesione, mentre la TC, oltre a valutare l'estensione, ipotizzarne la natura maligna ed un possibile coinvolgimento delle strutture vascolari, ne permette la stadiazione. Tutto ciò unitamente ai dati di laboratorio permette di fare diagnosi di epatoblastoma.

## UN RARO CASO DI LINFOMA PANCREATICO PRIMITIVO

Rendine A.\*<sup>[1]</sup>, Pelliccia P.<sup>[2]</sup>, Mammarella C.<sup>[1]</sup>, D'Alessandro P.<sup>[1]</sup>, Schiavone C.<sup>[1]</sup>

<sup>[1]</sup>U.O.S.D. Ecografia Internistica, Ospedale SS Annunziata ~ Chieti - <sup>[2]</sup>Clinica Pediatrica, Ospedale SS Annunziata ~ Chieti

**Obiettivi dello studio:** Il linfoma pancreatico primitivo è una patologia estremamente rara, che rappresenta meno del 2% dei linfomi non Hodgkin a localizzazione extranodale e lo 0,5% delle masse di origine pancreatica.

**Materiali:** Presentiamo il caso di una donna di 54 anni, obesa, diabetica ed ipertesa, con pregressa colecistectomia per litiasi, isterectomia e appendicectomia, giunta alla nostra osservazione per eseguire un'ecografia addominale in seguito al riscontro di lieve ipertransaminasemia, senza sintomatologia di rilievo.

**Risultati:** L'ecografia addominale dimostrava steatosi epatica di grado moderato e la presenza in sede pancreatica, al passaggio tra corpo e coda, di una formazione rotondeggiante, ipoecogena, ad ecostruttura disomogenea, non assumente segnale ECD, a margini netti, delle dimensioni di 23x19 mm, senza dilatazione del dotto di Wirsung. La TC Addome con m.d.c. descriveva una massa ovalare solida, vascolarizzata, con margini regolari, localizzata medialmente ai vasi mesenterici, compatibile con formazione linfonodale. L'esame emocromocitometrico era nei limiti, la formula leucocitaria conservata e gli indici di citolisi negativi. A completamento diagnostico la paziente è stata sottoposta ad ecoendoscopia con FNA della lesione non risultata dirimente e successivamente a PET-TC che mostrava iperaccumulo del tracciante in corrispondenza della lesione. Dopo valutazione chirurgica, è stata eseguita biopsia della lesione per via laparoscopica. L'esame istologico ed immunoistochimico (CD20+) ha posto diagnosi di "linfoma non-Hodgkin a cellule B follicolare". La successiva biopsia osteomidollare documentava "ipocellularità midollare, senza evidenza di affezione sostitutiva". La paziente è stata quindi indirizzata a valutazione oncologica per trattamento chemioterapico specifico.

**Conclusioni:** Il linfoma primitivo del pancreas è raro, rappresentando lo 0,5% di tutte le lesioni pancreatiche. La clinica ed i dati di laboratorio sono aspecifici, senza linfadenopatie superficiali, sintomi sistemici o alterazioni della conta leucocitaria. Risulta pertanto difficoltosa la diagnosi differenziale con altre neoplasie pancreatiche, in particolare con l'adenocarcinoma che rappresenta una neoplasia più aggressiva, con uno specifico management diagnostico-terapeutico multidisciplinare. Considerato che il linfoma pancreatico ha prognosi più favorevole e non richiede approccio chirurgico, essendo la chemioterapia il trattamento d'elezione, risulta fondamentale il ruolo delle tecniche di imaging nel sospettare un linfoma ed indirizzare il paziente a valutazione cito-istologica per una diagnosi definitiva.

## UN CASO CONTROVERSO DI DUPLICE INCIDENTALOMA EPATICO IN PAZIENTE CON INSUFFICIENZA RENALE CRONICA PRE-DIALITICA

Rinaldi L.\*<sup>[1]</sup>, de Sio I.<sup>[2]</sup>, Acampora P.<sup>[1]</sup>, Altobelli C.<sup>[1]</sup>, Abategiovanni M.<sup>[1]</sup>, Vitale L. M.<sup>[2]</sup>, Anastasio P.<sup>[1]</sup>, Capasso G.<sup>[1]</sup>

<sup>[1]</sup> Servizio di Nefrologia, Dipartimento di Scienze Cardio-Toraciche e Respiratorie, Seconda Università degli Studi di Napoli ~ Napoli

<sup>[2]</sup> Servizio di Epato-Gastroenterologia, Dipartimento di Internistica Clinica e Sperimentale Magrassi-Lanzara ~ Napoli

**Obiettivi dello studio:** L'incidentaloma è una lesione rinvenuta casualmente durante indagini eseguite per altre patologie. Una corretta interpretazione di essa consente un appropriato approccio clinico multidisciplinare per il paziente.

**Materiali:** Descriviamo il caso di un paziente maschio di 33 anni, affetto da insufficienza renale pre-dialitica causata da una glomerulonefrite membranosa in età pediatrica. Durante un esame ecografico dell'addome, abbiamo riscontrato due lesioni nodulari epatiche ipoecogene: al II segmento, diametro max di 47 mm, all'VIII segmento diametro max di 67 mm; abbiamo eseguito ecografia con mezzo di contrasto (CEUS): le lesioni erano caratterizzate da precoce "enhancement" in fase arteriosa seguito rispettivamente da "wash-out" in fase portale a circa 80 secondi (VIII segmento), e da wash-out in fase tardiva >120 secondi (II segmento). Il risultato orientava in prima istanza per adenomi epatici (HA); il grado di insufficienza renale non ha consentito l'utilizzo del gadolinio per la RMN e del m.d.c. iodato per la TC. Si praticava ago biopsia epatica della lesione del II segmento.

**Risultati:** Una prima valutazione del reperto istologico mostrava atipie cellulari al limite tra un HA ed una epatocarcinoma ben differenziato (HCC). Il rischio di un HCC ci ha indotto ad effettuare valutazione presso centro specialistico per doppio trapianto epatico-renale. In tale contesto è stata praticata una seconda lettura del reperto istologico con diagnosi di iperplasia nodulare focale (FNH) in contrasto con la prima valutazione del campione; viene richiesta RMN per il rilevamento dell'eventuale scar centrale tipico dell'FNH. La RMN ha mostrato lieve iperintensità in T2 delle lesioni epatiche, con una maggiore componente



necrotica della formazione localizzata all'VIII segmento. È stata infine eseguita misurazione della fibrosi epatica mediante elastografia transiente (Fibroscan), il cui risultato è stato compatibile con l'assenza di fibrosi significativa.

**Conclusioni:** Il quadro clinico emerso dai parametri laboratoristici e strumentali, poco incline alla cirrosi, rende improbabile l'ipotesi di HCC. La diagnosi differenziale tra HA ed FNH resta controversa, considerando anche l'assenza del dato istologico della lesione dell'VIII segmento. Come nel nostro caso, anche un reperto radiologico di II livello o un dato istologico presentano, a volte, aspetti atipici e di difficile lettura; la gestione più oculata del paziente resta quindi incentrata sul monitoraggio clinico a breve distanza, considerata anche la potenziale capacità evolutiva di un HA ed il quadro renale pre-dialitico.

## IL WASH-OUT PRECOCE (=55 SECONDI) ALL'ECOGRAFIA CON MEZZO DI CONTRASTO DI LESIONI NODULARI EPATICHE IN CIRROSI È ALTAMENTE SUGGERITIVO PER MALIGNITÀ DA CARCINOMA NON EPATOCELLULARE

de Sio I., Iadevaia M.\*, Del Prete A., Vitale L.M., Niosi M., De Sio C., Romano L., Meucci R., Funaro A., Sgambato D., Federico A., Loguercio C., Romano M.

*Dipartimento Medico-Chirurgico di Internistica Clinica e Sperimentale, U.O.C. di Epatogastroenterologia ed Endoscopia Digestiva, Sezione di Ecografia, Seconda Università degli Studi di Napoli ~ Napoli*

**Obiettivi dello studio:** La diagnosi di carcinoma epatocellulare (HCC) nella cirrosi e la sua distinzione da lesioni maligne di altra natura si basa su tecniche di diagnostica per immagini quali TC e RMN con mezzo di contrasto. Il ruolo dell'ecografia con mezzo di contrasto (CEUS) è controverso; in particolare è stata messa in discussione (linee guida AASLD-EASL) la sua capacità di differenziare tra HCC e "lesioni non-HCC" (soprattutto il colangiocarcinoma). Lo scopo del presente studio è stato quello di valutare se, selezionando un valore di cut-off di "time to wash-out" durante la fase portale e tardiva di distribuzione del mdc, fosse possibile incrementare la capacità della CEUS di discriminare tra HCC e "lesioni non-HCC" nel paziente cirrotico.

**Materiali:** Sono stati esaminati prospetticamente 282 pazienti cirrotici (197 M, 85 F; età: range 28-75 anni, mediana 68 anni) con lesioni focali epatiche evidenziate all'ecografia basale e sottoposti a biopsia percutanea ecoguidata da gennaio 2008 a settembre 2012. Tutti i pazienti sono stati preliminarmente sottoposti alla CEUS ed è stato valutato il wash-out durante la fase portale di distribuzione del mezzo di contrasto. La performance diagnostica della CEUS nel differenziare tra HCC e "lesioni non-HCC" è stata valutata attraverso l'analisi ROC. Sono stati selezionati valori di cut-off del "time to wash-out" e i corrispettivi valori predittivi positivo e negativo.

**Risultati:** La diagnosi istologica finale è stata la seguente: 34 lesioni benigne (25 noduli rigenerativi e 9 noduli displastici) e 248 lesioni maligne, di cui 223 HCC ben differenziati, 7 HCC scarsamente differenziati, 5 colangiocarcinomi, 5 linfomi non-Hodgkin a cellule B, 8 lesioni metastatiche. I noduli rigenerativi e displastici e 6 HCC ben differenziati non hanno mostrato wash out; in 220 pazienti con HCC (217 ben differenziati e 3 scarsamente differenziati) il "time to wash out" è stato di  $136 \pm 30$  s, mentre abbiamo osservato un "time to wash out" di  $43 \pm 10$  s nelle lesioni maligne non HCC ed in 4 HCC scarsamente differenziati ( $p < 0,01$ ). Un "time to wash-out"  $> 55$  s ha identificato pazienti con HCC con il più alto livello di accuratezza (92.7%; sensibilità 95.6%, specificità 100%, valore predittivo positivo 100%, valore predittivo negativo 64.2%). Un "time to wash-out"  $\leq 55$  s ha correttamente identificato la maggioranza delle lesioni maligne non-HCC (accuratezza diagnostica 98.3%, sensibilità 100%, specificità 98.2%, valore predittivo positivo 82%, valore predittivo negativo 100%).

**Conclusioni:** La CEUS è una procedura accurata e sicura nella diagnosi di lesioni focali epatiche nel paziente cirrotico. In particolare un valore di cut-off del "time to wash-out"  $\leq 55$  secondi è dotato di elevata accuratezza nel discriminare tra HCC e "lesioni maligne non-HCC" nel paziente cirrotico. Riteniamo pertanto che l'utilizzo della CEUS debba essere riconsiderato dalle linee guida internazionali.

## SCREENING DELL'EPATOCARCINOMA (HCC) NELLA CIRROSI EPATICA (CE): RUOLO DEI PATTERN ECOGRAFICI (US)

Campagna M.E.\*, Giannitrapani L., Terranova A., Pollaccia E., Nugara G., Serruto A., Puccia F., Soresi M.  
*U.O.C. Medicina Interna, Di.Bi.M.I.S., Policlinico Universitario "P. Giaccone" ~ Palermo*

**Obiettivi dello studio:** La sorveglianza US semestrale per la diagnosi precoce di HCC è consigliata da tutte le linee guida, ma il 40% dei noduli  $< 2$  cm sfuggono. Il coarse large nodular pattern è stato proposto come US-pattern predittivo di HCC, in studi

retrospettivi. Scopo dello studio è stato quello di valutare con uno studio longitudinale l'esistenza di US-pattern predittivi di HCC in pazienti con cirrosi epatica in sorveglianza ecografica.

**Materiali:** Dal gennaio 2006, 419 pazienti con CE sono stati sottoposti a screening US, la mediana del follow-up era di 53 mesi (9-89); il 13% sviluppava un HCC. In tutti i pazienti venivano dosati i tests di funzione epatica. La CE era diagnosticata nel 10% con istologia, nel 30% con elastografia, nei rimanenti casi con dati clinici, di laboratorio, ecografici, endoscopici. La diagnosi di HCC era posta secondo le linee guida AASLD. L'eziologia della CE era 63% HCV, 16% HBV, 4% da Alcool, criptogenetica 9%, autoimmune/cirrosi biliare primitiva 4%, mista o altro 4%. L'ecografia (US) era eseguita da due operatori di esperienza ( $K > 0.8$ ). I pattern US erano così definiti: omogeneo (O), bright liver (BL), coarse (C), small coarse hypoechoic nodular (SHP), large coarse hypoechoic nodular (LHP) (Gastroenterology 1995;108:1778-84). L'analisi statistica è stata condotta applicando il metodo di Kaplan-Meier, il Log-rank-test, Cox proportional-hazards. Il periodo di osservazione era usato nel calcolo del rischio.

**Risultati:** Gli US-pattern al momento dell'arruolamento erano così distribuiti C 65.8%, BL 14.3%, SHP 7.6%, LHP 6.5%, O 5.5%. Il rischio di sviluppare un HCC era significativo per LHP: hazard ratio (HR) = 3.9 (IC 95% 1.4-10.5) ( $P < 0.01$ ), Età: HR = 1.07 (IC 95% 1.02-1.1) ( $P < 0.01$ ), AFP: 1.2 (IC 95% 1.1-1.6) ( $P < 0.03$ ). Con il metodo di Kaplan-Meier, i pattern ecografici al tempo dell'arruolamento mostravano a 7,5 anni un rischio cumulativo di HCC del 75% in pazienti con LHP, 23% con SHP, 21% con C pattern, 0% in O e BL pattern. Il log-rank test delle quattro curve mostrava una differenza statisticamente significativa ( $P < 0.001$ ).

**Conclusioni:** Nel nostro follow-up di una coorte di cirrotici il LHP pattern risultava essere un fattore di rischio per HCC, infatti il 40% dei pazienti con questo pattern all'arruolamento sviluppava un HCC (cumulative risk 75%). Questa osservazione se validata in studi con un maggior numero di pazienti e/o correlata a markers istologici o molecolari potrà aprire un dibattito sull'eventuale modifica del follow-up in questo subset di pazienti.

## ACOUSTIC RADIATION FORCE IMAGING (ARFI) E TRANSIENT ELASTOGRAPHY (FIBROSCAN) NELLA VALUTAZIONE DELLA FIBROSI NELL'EPATOPATIA CRONICA

Corazza A.\*<sup>[1]</sup>, Turtulici G.<sup>[2]</sup>, Arcidiacono A.<sup>[1]</sup>, Perugin Bernardi S.<sup>[1]</sup>, Nosenzo F.<sup>[1]</sup>, Silvestri E.<sup>[2]</sup>

<sup>[1]</sup>Università di Genova - Dip. Radiodiagnostica ~ Genova - <sup>[2]</sup>Ospedale Evangelico Internazionale ~ Genova

**Obiettivi dello studio:** Numerose metodiche non-invasive sono state proposte recentemente per la valutazione della fibrosi epatica. Tra queste l'ARFI sembra essere una tecnica affidabile nella determinazione della 'durezza' del parenchima epatico nelle epatopatie croniche.

Lo scopo del nostro studio è di valutare l'efficacia di tale metodica, comparata al Fibroscan, nella determinazione del grado della fibrosi epatica in pazienti con epatopatia cronica.

**Materiali:** Nel nostro studio sono stati reclutati 96 pazienti (41 M; 55F; range di età:  $48 \pm 23$ ) con diagnosi clinica di epatopatia cronica. Ognuno di essi era stato sottoposto a valutazione della fibrosi epatica mediante Fibroscan (Fibroscan, EchoSens) nei precedenti 2 mesi. I pazienti si sono sottoposti all'esame ecografico con tecnologia ARFI (VirtualTouch, Acuson S2000, Siemens) durante il quale sono state eseguite almeno 2 misurazioni per ogni segmento epatico ed è stato calcolato dal sistema un valore mediano espresso in metri/secondo al fine di ottenere un valore quantitativo riproducibile della durezza del parenchima epatico in toto. I valori ARFI sono quindi stati confrontati con quelli precedentemente ottenuti dal Fibroscan correlabili allo score istologico METAVIR. 31 pazienti sono stati inoltre esaminati tramite ARFI da un secondo operatore. Le procedure sono state eseguite durante una normale ecografia epatica senza incorrere in alcuna complicazione.

**Risultati:** Le misurazioni effettuate sui segmenti epatici mediante ARFI sono risultate valide nel 100% dei casi e il valore mediano calcolato è risultato essere tra 1.03 e 2.78 m/s. Le misurazioni con Fibroscan erano risultate valide nel 94.4% dei casi ed erano comprese tra 4,8 e 18.7 kPa. Una elevata correlazione ( $r=0.852$ ;  $p < 0.001$ ) è stata riscontrata tra le misurazioni quantitative con ARFI e il grado di fibrosi indicato mediante Fibroscan. Una stretta correlazione è stata inoltre osservata nelle misurazioni ARFI dei due differenti operatori ( $r=0.898$ ;  $p < 0.001$ ).

**Conclusioni:** L'ARFI costituisce una valida ed affidabile metodica nello studio della fibrosi epatica in pazienti con epatopatia cronica. Tale metodica assicura un'ottima correlazione con il grado di fibrosi fornito dalla valutazione con Fibroscan. La nostra esperienza suggerisce che l'utilizzo della tecnologia ARFI, in combinazione con Fibroscan, può rappresentare un ottimo approccio al paziente con epatopatia cronica al fine di determinare il grado di fibrosi e, in ultima istanza, di evitare la biopsia epatica.

## IPERPLASIA LINFOIDE REATTIVA EPATICA ALLA CEUS: UN CASO CLINICO

Fiorini G.\*<sup>[1]</sup>, De Molo C.<sup>[1]</sup>, D'Errico A.<sup>[2]</sup>, Serra C.<sup>[3]</sup>

<sup>[1]</sup>Dipartimento di Scienze Mediche e Chirurgiche, Università di Bologna, Policlinico S. Orsola-Malpighi ~ Bologna

<sup>[2]</sup>Dipartimento di Medicina Specialistica, Diagnostica e Sperimentale, SSD Diagnostica Istopatologica e Molecolare Organi Solidi e Relativo Trapianto - Policlinico S. Orsola-Malpighi ~ Bologna

<sup>[3]</sup>Dipartimento di Malattie Apparato Digerente e Medicina Interna, Policlinico S. Orsola-Malpighi ~ Bologna

**Obiettivi dello studio:** Una donna di 67 anni senza patologie in anamnesi si presenta alla nostra osservazione per chiarire la natura di una lesione focale epatica ipoecogena di 20 mm, riscontrata incidentalmente durante un esame ecografico eseguito per dispepsia. Tutti gli esami di laboratorio effettuati erano risultati negativi.

**Materiali:** L'ecografia B-mode ha confermato la lesione ipoecogena sul piano delle vene sovraepatiche all' VIII segmento. Alla CEUS la lesione ha mostrato enhancement omogeneo in fase arteriosa con isoecogenicità in fase portale e ipoecogenicità in fase tardiva. La lesione per il wash-out tardivo è stata giudicata non benigna, meritevole di successivi accertamenti. È stata effettuata sia una TC che una RM che hanno indicato la natura maligna, metastatica della lesione. Si è proceduto pertanto ad effettuare biopsia della lesione non essendo presente alcun tumore primitivo alle indagini effettuate (comprese PET, endoscopie).

**Risultati:** L'esame istologico ha dato esito di iperplasia linfoide reattiva del fegato confermata all'immunoistochimica (CK AE1/AE2 negative). La lesione era costituita da massima infiltrazione di cellule linfoidi mature eterogenee senza prominente atipia, a costituire follicoli e centri germinativi senza popolazione monoclonale di cellule B.

**Conclusioni:** L'iperplasia reattiva linfoide (RLH), anche chiamata lesione nodulare linfoide o pseudolinfoma, è una condizione rara benigna, che interessa fegato, tratto gastrointestinale, polmone e cute. La forma epatica è stata descritta per la prima volta da Snover e coll. nel 1981 e ad oggi sono stati descritti in letteratura 41 casi. Uno studio recente ha descritto 7 casi retrospettivamente ed ha sottolineato la difficoltà nella diagnosi differenziale con l'HCC per la loro somiglianza all'imaging sia all'ecografia, che alla TC che alla RM. Mimando alle tecniche di imaging una lesione maligna, la diagnosi della lesione è istologica. Questo è il primo caso descritto alla CEUS ed il comportamento anche a tale indagine è tipico di una lesione maligna (wash-out tardivo). È noto che esistono anche alla CEUS dei pattern di sovrapposizione tra benignità e malignità. Sia l'iperplasia nodulare focale che l'adenoma possono mimare una lesione maligna presentando wash-out in fase tardiva. Questa è la prima segnalazione di un'ulteriore lesione benigna che alla CEUS mima una lesione maligna. In queste situazioni, quando le tecniche di imaging non sono risolutive, la biopsia ha un ruolo fondamentale.

## TRATTAMENTO LASER ENDOVASCOLARE (EVLA) ECOGUIDATO DEL MONCONE RESIDUO DELLA GIUNZIONE SAFENO-FEMORALE (CROSS) IN RECIDIVA DI VENE VARICOSE DOPO TRATTAMENTO CHIRURGICO: ESPERIENZA PRELIMINARE

Nosenzo F.<sup>[3]</sup>, Turtulici G.\*<sup>[1]</sup>, Arcidiacono A.<sup>[3]</sup>, Maturanza M.<sup>[2]</sup>, Sartoris R.<sup>[1]</sup>, Silvestri E.<sup>[1]</sup>

<sup>[1]</sup>Ospedale Evangelico Internazionale - Radiodiagnostica ~ Genova - <sup>[2]</sup>Ospedale Evangelico Internazionale - Chirurgia Vascolare ~ Genova

<sup>[3]</sup>Università degli Studi di Genova, Scuola di Specializzazione In Radiodiagnostica ~ Genova

**Obiettivi dello studio:** L'obiettivo di questo studio preliminare è descrivere la tecnica di approccio per il trattamento EVLA ecoguidato delle vene varicose recidivanti dal moncone residuo della giunzione safeno-femorale (cross) e dimostrare l'efficacia, l'efficienza e le minime complicanze correlate a questa opzione terapeutica.

**Materiali:** Da Gennaio 2012 a Giugno 2012, sono stati trattati 15 pazienti (età media  $60 \pm 15$  anni) con diagnosi clinica e ultrasonografica di recidiva di vene varicose dopo chirurgia (stripping). La procedura è stata attuata da un radiologo ed un chirurgo vascolare. Le vene del paziente sono state preliminarmente valutate tramite una sonda ecografica lineare da 7-12 Mhz. Tramite un accesso cranio-caudale, è stata eseguita anestesia locale e successivamente l'incannulazione ecoguidata (con ago da 18G) del moncone residuo della cross. In seguito, è stata introdotta la fibra laser ed è stata eseguita la procedura di ablazione endovenosa. Il follow-up per tutti i pazienti è stato di 5 mesi.

**Risultati:** In tutti i pazienti è stata ottenuta una completa oblitterazione del moncone venoso con scomparsa del reflusso venoso dopo 3-4 settimane dal trattamento laser. Non si sono verificate significative complicanze periprocedurali e a medio termine. Tutti i pazienti hanno mostrato una marcata riduzione dei segni di varicosità venosa; tuttavia, nei casi di varici superficiali residue, può essere presa in considerazione la varicectomia con tecnica di Muller, eseguita in anestesia locale.

**Conclusioni:** Il trattamento EVLA ecoguidato delle vene varicose recidivanti dal moncone della giunzione safeno-femorale risulta essere una tecnica affidabile e minimamente invasiva, che consente di evitare l'alto rischio di complicanze correlato al reintervento chirurgico. Inoltre, la procedura può essere eseguita in regime ambulatoriale, riducendo i costi e aumentando il comfort del paziente.

## PROCEDURE INTERVENTISTICHE SOTTO GUIDA ECOGRAFICA: IL VIRTUAL TRACKER

Corazza A.\*<sup>[1]</sup>, Fabbro E.<sup>[1]</sup>, Ferrero G.<sup>[1]</sup>, Orlandi D.<sup>[1]</sup>, Arcidiacono A.<sup>[1]</sup>, Sartoris R.<sup>[1]</sup>, Silvestri E.<sup>[2]</sup>

<sup>[1]</sup>Università di Genova - Dip. Radiodiagnostica ~ Genova - <sup>[2]</sup>Ospedale Evangelico Internazionale ~ Genova

**Obiettivi dello studio:** I recenti sviluppi tecnologici hanno consentito all'ecografia di imporsi come metodica di riferimento in numerose procedure interventistiche percutanee; la corretta e costante visualizzazione dell'ago rimane tuttavia l'aspetto più difficoltoso da affrontare durante tali procedure.

Lo scopo del nostro lavoro è di valutare l'accuratezza, la sicurezza e i potenziali utilizzi di un nuovo sistema di guida virtuale per le procedure interventistiche eco-guidate.

**Materiali:** Per il nostro studio è stata utilizzata un'apparecchiatura ecografica (Logic E9, GE Healthcare) fornita di un generatore magnetico di basso campo e di tre sensori di posizione elettromagnetici, due sulla sonda ecografica e uno sull'estremità dell'ago (VirtuTRAX, CIVCO). Sono state eseguite 34 procedure biotiche (FNA), 18 su tiroide, 11 su mammella e 5 su fegato, utilizzando aghi convenzionali di dimensioni da 16G a 22G, con approccio in- e out-of-plane. La posizione della punta dell'ago viene calcolata automaticamente dal sistema in base alla corrispondente posizione della sonda, alla direzione e alla lunghezza dell'ago. Quindi il sistema mostra sull'immagine B-mode il percorso atteso dell'ago e il relativo punto di intersezione atteso con il piano di scansione ecografico.

**Risultati:** In tutti i 34 casi il sistema di posizionamento virtuale ha correttamente guidato il percorso dell'ago dal suo inserimento a livello cutaneo fino al target da campionare per l'analisi citopatologica. L'adequatezza del campione prelevato è stata ottenuta in 33 su 34 casi. Nessuna complicanza peri- e post-procedurale è stata riscontrata.

**Conclusioni:** Il sistema di posizionamento elettromagnetico che abbiamo studiato consente di raggiungere lesioni target

site in profondità o in zone anatomiche di difficile approccio percutaneo, anche quando l'ago non è direttamente visibile. La possibilità di posizionare il sensore sulla base dell'ago permette inoltre di utilizzare qualsiasi ago disponibile sul mercato senza dover ricorrere ad aghi dedicati.

## TERMOABLAZIONE CON RADIOFREQUENZA DEI NODULI BENIGNI DELLA TIROIDE SOTTO GUIDA ECOGRAFICA VIRTUALE: RISULTATI PRELIMINARI

Turtulici G.\*<sup>[1]</sup>, Corazza A.<sup>[2]</sup>, Orlandi D.<sup>[2]</sup>, Arcidiacono A.<sup>[2]</sup>, Nosenzo F.<sup>[2]</sup>, Sartoris R.<sup>[2]</sup>, Silvestri E.<sup>[1]</sup>

<sup>[1]</sup>Ospedale Evangelico Internazionale ~ Genova - <sup>[2]</sup>Università di Genova - Dip. Radiodiagnostica ~ Genova

**Obiettivi dello studio:** L'obiettivo del nostro lavoro è di valutare la sicurezza e l'efficacia di un sistema virtuale di guida ecografica nel trattamento percutaneo di termoablazione con radiofrequenza (RFA) dei noduli tiroidei benigni, comparato al trattamento convenzionale con RF.

**Materiali:** Nel nostro studio è stata utilizzata una apparecchiatura ecografica (Logic E9, GE Healthcare) dotata di un generatore di basso campo magnetico e di sensori elettromagnetici posti sul trasduttore ecografico e sulla base dell'ago (VirtuTRAX, CIVCO); per eseguire le terapie ablativo è stato utilizzato un elettrodo bipolare da 18G (STARmed, Korea); il sistema permette di mostrare il percorso atteso dell'ago durante il trattamento. Le procedure ecoguidate con RF sono state eseguite con approccio complanare su 23 pazienti (18F; 57±14) con noduli benigni della tiroide, randomizzati in due gruppi: 13 (Gruppo A) sono stati trattati con RF utilizzando il sistema di guida virtuale, 10 (gruppo B) senza di esso. A distanza di un mese i pazienti sono stati rivalutati con ecografia con mezzo di contrasto (CEUS) al fine di determinare con precisione l'estensione dell'area di necrosi ottenuta nei due differenti trattamenti.

**Risultati:** In tutti i 23 casi è stata ottenuta una ampia area di necrosi con margine di sicurezza. Il sistema di posizionamento virtuale ha guidato accuratamente la punta dell'ago di RF all'interno del nodulo da ablare in ogni paziente. Un incremento significativo dell'area di necrosi dopo terapia ablativa è stato riscontrato nel gruppo A rispetto al gruppo B ( $p < 0.01$ ).

**Conclusioni:** Il sistema di guida ecografica virtuale consente di eseguire con maggiore semplicità il trattamento ablativo con RF dei noduli benigni della tiroide; tale approccio permette di visualizzare costantemente la posizione e la direzione dell'ago durante tutta la procedura, anche quando l'ago non è più direttamente visualizzabile per il non corretto allineamento della sonda o per gli artefatti da ablazione. Il vantaggio apportato dal sistema consente di eseguire la termoablazione con maggior sicurezza riducendo la curva di apprendimento del radiologo interventista e garantendo un incremento dell'area di necrosi ottenuta con la RF.

## ENTESI ACHILLEA: UN SITO PRIVILEGIATO DI DANNO DIABETICO?

Abate M.\*, Salini V., Schiavone C.

Università Gabriele D'Annunzio ~ Chieti-Pescara

**Obiettivi dello studio:** La prevalenza della tendinopatia è aumentata in soggetti affetti da diabete mellito. Tuttavia, pochi studi hanno valutato le anomalie strutturali del tendine d'Achille in soggetti diabetici asintomatici.

Scopo del lavoro è stato quello di valutare le caratteristiche morfologiche del tendine d'Achille in soggetti con diabete posti a confronto con soggetti non diabetici.

**Materiali:** A tal fine sono stati arruolati soggetti afferenti all'U.O. di Ecografia per problematiche dell'apparato muscolo-artroscheletrico del distretto superiore.

L'esame ecografico del tendine d'Achille è stato eseguito secondo scansioni longitudinali e trasversali dalla giunzione miotendinea all'entesi. Segni degenerativi (pattern fibrillare alterato, aree ipo- ed iperecogene), segni di entesopatia (erosioni ossee, entesofiti, borsiti) e formazione di neovasi intratendinei sono stati registrati.

**Risultati:** La prevalenza di anomalie ultrasonografiche asintomatiche era incrementata in soggetti con diabete (35/136 [25.7%] vs 32/273 nei controlli [11.7%],  $p=0.0003$ ), maggiormente a livello dell'entesi (32/60 [53.3%] vs 9/45 [20%],  $p=0.0005$ ). Al contrario, fenomeni degenerativi della porzione media sono stati osservati maggiormente nei soggetti non diabetici. Neovasi sono stati riscontrati in pochi casi, senza alcuna differenza fra i due gruppi di studio (Tabella 1).

**Conclusioni:** Il diabete mellito può predisporre all'insorgenza di tendinopatia Achillea ed in particolare a fenomeni di entesopatia.

Tuttavia, l'ipotesi merita di essere confermata da studi longitudinali che valutino la progressione delle lesioni nel tendine e nelle strutture accessorie dell'entesi.

**Tabella 1.** Prevalenza e distribuzione di alterazioni ecografiche asintomatiche in pazienti diabetici e soggetti non diabetici

Numero di tendini	Pazienti 60	Controlli 45	p
Anormalità porzione media	36/60 (60%)	38/45 (84.4%)	<0.006
Entesopatia	32/60 (53.3%)	9/45 (20%)	<0.0005
Neovasi			
• 0	53/60 (88.3%)	40/45 (88.8%)	ns
• 1+	6/60 (10%)	3/45 (6.6 %)	ns
• 2++	1/60 (1.6%)	2/45 (4.4%)	ns

## TRATTAMENTO ECOGUIDATO DEL DITO A SCATTO: UN APPROCCIO ALTERNATIVO

Ferrero G.\*<sup>[1]</sup>, Orlandi D.<sup>[1]</sup>, Fabbro E.<sup>[1]</sup>, Perugin Bernardi S.<sup>[1]</sup>, Sconfienza L.M.<sup>[2]</sup>, Silvestri E.<sup>[3]</sup>

<sup>[1]</sup>Scuola di Specializzazione In Radiodiagnostica, Università di Genova ~ Genova

<sup>[2]</sup>I.R.C.C.S. Policlinico San Donato ~ San Donato Milanese (Mi)

<sup>[3]</sup>S.C. Diagnostica per Immagini ed Ecografia Interventistica, Ospedale Evangelico Internazionale ~ Genova

**Obiettivi dello studio:** Il dito a scatto è una patologia caratterizzata da scatti o blocchi del tendine flessore del dito affetto, associata a disfunzione e dolorabilità. L'iniezione di steroide e la chirurgia sono attualmente considerati lo standard terapeutico. Recentemente è stata descritta una tecnica di iniezione ecoguidata con acido ialuronico. Il nostro scopo è stato quello di confrontare tale metodica con un differente approccio ecoguidato.

**Materiali:** 28 pazienti (14 femmine e 14 maschi; età media 42±78 anni), che si sono presentati presso il nostro Dipartimento per la terapia del dito a scatto, sono stati trattati con iniezione ecoguidata intra-guaina di steroide e dopo 15 giorni con inie-



zione ritardata ecoguidata intra-guaina di acido ialuronico. Erano stati precedentemente suddivisi in due gruppi. Il gruppo A (n=14; 6 femmine, età media  $41\pm 7.4$ ) è stato trattato utilizzando la tecnica precedentemente citata, iniettando il farmaco inserendo l'ago parallelo al decorso del tendine, mentre il gruppo B (n=14; 8 femmine, età media  $43\pm 7.6$ ) mediante una nuova tecnica, che prevede l'iniezione del farmaco inserendo l'ago perpendicolarmente al decorso tendineo. Per ogni paziente abbiamo valutato l'efficacia del trattamento dopo 15,30,60 e 120 giorni mediante scala semiquantitativa (da 0 a 3), il dolore durante la procedura mediante scala VAS (da 0 a 10) e la durata della procedura. Per l'elaborazione statistica dei dati sono stati utilizzati il test U Mann-Whitney e la statistica K.

**Risultati:** Non sono state osservate complicanze peri-procedurali o a distanza. In termini di efficacia di trattamento non sono state riscontrate differenze tra i due gruppi A e B in tutti gli intervalli temporali (mediana=3 per entrambi i gruppi,  $p=n.s.$ ). La dolorabilità durante la procedura è stata significativamente più bassa nel gruppo B (VAS media= $5.8\pm 2.4$ ) rispetto al gruppo A ( $7.2\pm 2.6$ ;  $p<0.012$ ). La durata della procedura è stata significativamente inferiore nel gruppo B (tempo medio  $84\pm 25s$ ) rispetto al gruppo A ( $122\pm 33s$ ;  $p<0.021$ ).

**Conclusioni:** La terapia ecoguidata del dito a scatto è efficace usando entrambi gli approcci; quello perpendicolare permette una significativa riduzione del tempo di trattamento e del dolore percepito dai pazienti durante la procedura.

## PREVALENZA E FATTORI DI RISCHIO DELLE LESIONI ASINTOMATICHE DELLA CUFFIA DEI ROTATORI IN DONNE IN POST-MENOPAUSA

Abate M.\*, Salini V., Schiavone C.

*Università Gabriele D'Annunzio ~ Chieti-Pescara*

**Obiettivi dello studio:** Le rotture dei tendini della cuffia dei rotatori incrementano con l'età; mancano tuttavia studi sui cambiamenti nella prevalenza di tali lesioni nella fase di passaggio dalla pre- alla post-menopausa.

Scopo del presente lavoro è stato quello di valutare la prevalenza di lesioni asintomatiche della cuffia dei rotatori in donne in pre- e post-menopausa e di stabilire la loro correlazione con alcuni parametri antropometrici e metabolici.

**Materiali:** Sono state arruolate donne nel periodo pre- e post-menopausale, esenti da dolore e/o limitazione funzionale a carico della spalla. Sono stati valutati i seguenti parametri antropometrici e metabolici: BMI, glicemia, trigliceridi, colesterolo totale e HDL.

È stato quindi eseguito l'esame ecografico di entrambe le spalle e, ai fini dello studio, sono state prese in considerazione solo le lesioni complete della cuffia dei rotatori (classificate per dimensione in piccole, medie e grandi).

**Risultati:** La prevalenza di lesioni complete della cuffia dei rotatori (quasi esclusivamente localizzate a carico del tendine del sovraspinato dell'arto dominante) era significativamente maggiore nel gruppo di donne in post-menopausa (8.9% vs 3.1%); lesioni di piccole, medie e grandi dimensioni sono state osservate rispettivamente nel 60%, 20% e 20% dei casi.

Nelle donne con lesione, il confronto intragruppo ha dimostrato alti valori di BMI e glicemia e bassi valori di colesterolo HDL; non sono state osservate differenze nei valori di trigliceridi e colesterolo totale rispettivamente nelle donne in pre- e post-menopausa (Tabella 1).

In entrambi i gruppi, nell'analisi di regressione multivariata, la probabilità di osservare una lesione era positivamente associata con alti valori di BMI e bassi livelli di colesterolo HDL.

**Conclusioni:** La prevalenza di lesioni complete asintomatiche della cuffia dei rotatori è aumentata nelle donne in post-menopausa ed è associata con disordini metabolici (alti valori di BMI e glicemia e bassi livelli di colesterolo HDL).

Poiché le lesioni asintomatiche possono evolvere in una spalla dolorosa conclamata, una diagnosi precoce permette di attuare precoci misure preventive e terapeutiche.

DONNE IN PRE-MENOPAUSA			
	ROTTURE	NO ROTTURE	p
<b>Numero</b>	7	103	
<b>Età</b>	46.7 ± 2.4	46.7 ± 1.9	ns
<b>BMI</b>	28 ± 1.9	23.1 ± 2.6	<0.0001
<b>Glicemia</b>	108 ± 14.3	91.1 ± 15.1	<0.01
<b>Colesterolo totale</b>	202.2 ± 12.1	184.1 ± 23.3	<0.05
<b>Colesterolo HDL</b>	49.1 ± 5.4	56 ± 7.7	<0.05
<b>Trigliceridi</b>	118.2 ± 36.9	111.6 ± 42.5	ns
DONNE IN POST-MENOPAUSA			
	ROTTURE	NO ROTTURE	p
<b>Numero</b>	20	102	
<b>Età</b>	52.4 ± 3.5	52.7 ± 3.4	ns
<b>BMI</b>	27.3 ± 3.4	24.3 ± 3.3	<0.001
<b>Glicemia</b>	110.7 ± 23.2	93.3 ± 14.8	<0.0001
<b>Colesterolo totale</b>	197.9 ± 27	193.7 ± 27.5	ns
<b>Colesterolo HDL</b>	47.3 ± 6.1	55 ± 9.6	<0.0001
<b>Trigliceridi</b>	138.6 ± 56.1	113.5 ± 38	<0.05
TUTTE LE DONNE			
	ROTTURE	NO ROTTURE	p
<b>Numero</b>	27	205	
<b>Età</b>	50.9 ± 4.1	49.7 ± 4	ns
<b>BMI</b>	27.5 ± 3.1	23.7 ± 3	<0.0001
<b>Glicemia</b>	110 ± 21	92.2 ± 14.9	<0.0001
<b>Colesterolo totale</b>	199 ± 23.9	188.9 ± 25.9	ns
<b>Colesterolo HDL</b>	47.7 ± 5.9	55.5 ± 8.7	<0.0001
<b>Trigliceridi</b>	133.3 ± 51.9	112.5 ± 40.3	<0.05

## L'ISPESSIMENTO DEL POUCH ASCELLARE VERIFICABILE CON ECOGRAFIA NELLA CAPSULITE ADESIVA

Stella S.M.\*<sup>[1]</sup>, Ciampi B.<sup>[1]</sup>, Orsitto E.<sup>[2]</sup>, Melchiorre D.<sup>[3]</sup>, Lippolis P.V.<sup>[4]</sup>

<sup>[1]</sup>Casa di Cura e Ospedale di Comunità della Misericordia di Navacchio (Pisa) ~ Pisa

<sup>[2]</sup>Radiologia Dea, Dipartimento Emergenza Accettazione AOUP Ospedale Cisanello ~ Pisa

<sup>[3]</sup>Reumatologia Universitaria, Ospedale Careggi ~ Firenze - <sup>[4]</sup>Chirurgia d'Urgenza Universitaria AOUP Ospedale Cisanello ~ Pisa

**Obiettivi dello studio:** Dal 1/1/2009 al 20/6/2013 sono stati studiati da unico operatore esperto 1079 pazienti con sindrome algica della spalla allo scopo di individuare soggetti con sospetto diagnostico di capsulite adesiva (CA) finalizzando la nostra analisi all'aspetto del pouch ascellare (PA) nella patologia in esame.

**Materiali:** Abbiamo utilizzando un ecografo Philips HD11XE e Envisor CHD (sonde 12MHz). I paz. sono stati visitati in una prima fase dello studio per valutare obbiettivamente la limitazione funzionale ai movimenti passivi, stimata l'escursione dinamica in flessione (EF) e in rotazione esterna (ER), studiati i tendini della cuffia, il leg. Coracoomerale (COL), la borsa s.a.d. (BSAD), la guaina del clb (DGC) e l'eventuale presenza dell'ispessimento del PA per via transascellare (PAT) studiando il recesso sia in flessione massima (spessore min. del PA) sia facendo addurre il braccio, misurando il max spessore del PA con scansioni trasversali e longitudinali del cavo ascellare. 20 volontari sani (GCS) sono stati arruolati al fine di definire i valori normali dello spessore del recesso. Dallo studio sono stati esclusi paz con lesioni della cuffia e tendinopatie calcifiche.

**Risultati:** 37 pazienti (20F, 17M, età media  $55,6 \pm 10,3$ , range 37-76) hanno presentato criteri ecografici e clinico-strumentali (valutazione specialistica successiva e indagini strumentali suppletive i.e. Rx, RM (quest'ultima in 10/37) di certezza per la diagnosi di CA. 10/37 (27%) hanno presentato anamnesi positiva per malattie predisponenti; l'indagine semeiologica ha evidenziato una limitazione del range di mobilità attiva uguale (o di poco discosta) alla limitazione del range della mobilità passiva dell'arto e discrepanza clinico ecografica nel 100% dei casi; EF (100%), ER (100%); BSAD > 2mm in 4/37 (10,8%); nessuno dei paz con ispessimento presentava aspetto a corona di rosario delle pareti bursali; PAT in 34/37 (91,9%) in assenza in tutti i casi di captazione del segnale pDoppler sulla sinovia ispessita; DGC 21/37 (56%); ispessimento del COL (3/37) 8%. Le strutture tendinee sono risultate nei limiti in 28/37 (75%) o hanno evidenziato patologie di modesta entità in 9/37 (24%). Lo spessore del PAT nel GCS è risultato media  $2,03 \text{ mm} \pm 0,5$  (range 1,2-2,9); nei paz. con CA il PAT è risultato  $5,8 \text{ mm} \pm 1,53$  (range 3,6-9,5mm) ( $P=0.000$ ).

**Conclusioni:** La patologia si conferma essere rara (37/1079, 3.4%), ed emerge come la discrepanza clinico/ecografica insieme all'ispessimento del PA provocato dall'ispessimento flogistico della sinovia nella fase di acuzie della malattia, verificabile per via transascellare, sia presente (34/37) nel 91,9% dei soggetti con CA, mentre la distensione della guaina del clb (riportata di frequente in letteratura come unico segno presente) sia evidenziabile in poco più della metà (21/37) dei soggetti e non significativo risulti il dato dell'ispessimento del legamento coracoomerale (3/37).

## VISIBILITÀ ECOGRAFICA CON SONDE DA 12 MHZ DEI LEGAMENTI DEL SENO DEL TARSO

Stella S.M.\*<sup>[1]</sup>, Ciampi B.<sup>[1]</sup>, Orsitto E.<sup>[2]</sup>, Melchiorre D.<sup>[3]</sup>, Lippolis P.V.<sup>[4]</sup>

<sup>[1]</sup>Casa di Cura e Ospedale di Comunità di Misericordia di Navacchio ~ Pisa

<sup>[2]</sup>Radiologia DEA, Dipartimento Emergenza Accettazione AOUP Ospedale Cisanello ~ Pisa

<sup>[3]</sup>Reumatologia Universitaria Ospedale di Careggi ~ Firenze - <sup>[4]</sup>Chirurgia d'Urgenza Universitaria, AOUP Ospedale Cisanello ~ Pisa

**Obiettivi dello studio:** Il seno del tarso (ST) è spazio anatomico tra astragalo e calcagno a forma cilindrica con orientamento di 45° rispetto all'asse del corpo del calcagno. Al suo interno sono presenti tessuto adiposo, vasi, piccoli nervi, ev. distensioni di recessi sinoviali e importanti legamenti che stabilizzano l'articolazione sottoastragalica. Il nostro studio ha analizzato la capacità degli US di identificare e caratterizzare le strutture legamentose che si trovano al suo interno in un gruppo di soggetti sani.

**Materiali:** Sono stati studiati i legamenti del seno del tarso (ST) da unico operatore esperto in 20 volontari sani (11F, 9M, età  $44 \pm 15$ ) asintomatici (tot. 20 piedi), senza anamnesi di traumi, utilizzando sonde da 12 MHz, Compound e THI. I legamenti analizzati sono stati: 1) Radice del Retinacolo Inferiore degli Estensori (RRIE) 2) Leg. Interosseo (LI), detto a "siepe" 3) Leg. Cervicale (LC) 4) Leg. Biforcato (LB), 5) ev. distensioni di recessi sinoviali (DRS). Sono state effettuate scansioni ortogonali all'asse maggiore del ST (coronali), lungo l'asse del recesso, con il piede in inversione (principale scansione per individuare le strutture), e parallele all'asse maggiore (trasversali): si è valutata l'ecostruttura dei legamenti, l'orientamento secondo il piano di scansione, e lo spessore (con calcolo dei valori medi e SD). Il LC è stato misurato a metà del suo decorso ove è più sottile. Sono state utilizzate due apparecchiature: Philips HD11XE e GE LogiqE.

**Risultati:** 1) la RRIE è risultata essere la struttura più facilmente identificabile, punto di repere ecografico, che col suo decorso a semiarco e all'artefatto di anisotropia (AA) si presenta ipoecogeno nella interezza dei suoi 3 strati (laterale, intermedio e mediale), essendo stata visualizzata sempre (20/20); 2) il LI in situazione posteriore e profonda, con andamento verticale/obliquo rispetto alla sonda, affetto da AA, ha presentato spessore medio di  $4.06 \text{ mm} \pm 0.7$  (range 3-5.4 mm), aspetto ipoecogeno, visualizzato in 18/20 (90%); 3) il LC, leggermente più anteriore e con orientamento quasi verticale, più spesso alle inserzioni e più sottile al centro (aspetto 'biconcavo'), in situazione di media profondità, iso/iperecogeno con il tessuto adiposo ove è immerso, insonabile perpendicolarmente, privo di AA, visualizzato in 17/20 (85%), ha presentato spessore medio di  $2,28 \text{ mm} \pm 0.34$  (range 1.8-3 mm); il LB, meglio indagabile in scansione longitudinale, parallela o lievemente obliqua all'asse principale del ST, in 19/20 (95%), iperecogeno, spessore medio di  $1,58 \text{ mm} \pm 0.5$  (range 0.9-2,5). Il LI e il RRIE generano (80%) nella medesima scansione un aspetto a "C" rovesciata al ST dx, a "C" normale a sx. Si sono evidenziati 4/20 (20%) DRS al ST.

**Conclusioni:** Lo studio mette in luce la grande potenzialità degli US con comuni sonde da 12MHz nell'individuare le strutture anatomiche che costituiscono il ST qualificandone e quantificandone, nella grande maggioranza dei soggetti studiati, l'aspetto e gli spessori dei legamenti che lo compongono nella nuova prospettiva di indagine accurata anche della patologia del recesso anatomico.

## ECOGRAFIA AD ALTA RISOLUZIONE (HRUS) DEL COMPLESSO DELLO SPRING LIGAMENT: ANATOMIA NORMALE E CORRELAZIONE CON IMMAGINI RM

Perugin Bernardi S.\*<sup>[1]</sup>, Di Donato O.<sup>[2]</sup>, Fabbro E.<sup>[1]</sup>, Ferrero G.<sup>[1]</sup>, Orlandi D.<sup>[1]</sup>, Silvestri E.<sup>[3]</sup>

<sup>[1]</sup>Scuola di Specializzazione In Radiodiagnostica, Università degli Studi di Genova ~ Genova

<sup>[2]</sup>Scuola di Specializzazione In Radiodiagnostica, Università Federico II, Napoli ~ Napoli

<sup>[3]</sup>S.C. Diagnostica per Immagini ed Ecografia Interventistica, Ospedale Evangelico Internazionale, Genova ~ Genova

**Obiettivi dello studio:** Questo poster didattico si propone di:

1. Illustrare l'anatomia normale e la funzione biomeccanica dei tre legamenti che costituiscono il Complesso dello Spring Ligament;
2. Descrivere una tecnica ecografica sistematica per la valutazione del legamento Calcaneo-Navicolare Supero-Mediale (smCNL);
3. Fornire schemi anatomici didattici con correlazione ecografica e di Risonanza magnetica.

**Materiali:** Il Complesso dello Spring Ligament, definito anche legamento Calcaneo-Navicolare (CNL), è un importante elemento stabilizzatore dell'arcata plantare, la cui lesione è spesso associata a un'insufficienza del tendine tibiale posteriore (TTP). Tale struttura legamentosa si estende dal calcagno allo scafoide tarsale ed è costituito da tre componenti: la componente supero-mediale (smCNL), la componente medio-plantare obliqua (mpoCNL) e la componente infero-plantare longitudinale (iplCNL). Lo studio di tale struttura non è effettuato routinariamente durante l'esame ecografico di caviglia ma può fornire importanti informazioni nella valutazione del piede piatto, asintomatico e non.

**Risultati:** Saranno fornite immagini HRUS dedicate allo studio del smCNL con associati schemi anatomici e correlazione RM.

**Conclusioni:** Lo studio ecografico ad alta risoluzione (HRUS) permette una veloce e dettagliata valutazione in tempo reale del legamento calcaneo-navicolare supero-mediale (smCNL). La possibilità di effettuare una valutazione dinamica in ortostasi può inoltre aggiungere importanti informazioni sulla biomeccanica di tale struttura.

## IMAGING ECOGRAFICO DEL MUSCOLO STERNOCLEIDOMASTOIDEO: ASPETTI NORMALI, ASPETTI PATOLOGICI E TRABOCCHETTI INTERPRETATIVI

Catalano O.\*<sup>[1]</sup>, Nunziata A.<sup>[3]</sup>, Sandomenico F.<sup>[1]</sup>, Setola S.V.<sup>[1]</sup>, Saturnino P.P.<sup>[2]</sup>, Petrillo A.<sup>[1]</sup>

<sup>[1]</sup>I.N.T.G. Pascale ~ Napoli - <sup>[2]</sup>Presidio Ospedaliero Pineta Grande ~ Castel Volturno (CE) - <sup>[3]</sup>A.s.I Na 1 ~ Napoli

**Obiettivi dello studio:** Illustrare, attraverso un ampio spettro di schemi, disegni e immagini, il normale ed anormale aspetto all'US e al color-Doppler riscontrati nello studio del muscolo sternocleidomastoideo (SCM).

**Materiali:** Viene illustrata per prima l'anatomia dello SCM, che decorre obliquo lungo gli strati superficiali della porzione anteriore del collo. Viene sottolineato anche il ruolo di questo muscolo nel dividere il collo in triangoli. Successivamente viene illustrata la tecnica di studio e la semeiotica US.

**Risultati:** Da questo studio abbiamo ottenuto le diverse anomalie ecografiche dello SCM comprendenti il torcicollo miogeno congenito (pseudotumore dello SCM), ematomi, miositi, emangiomi, fibrolipomi aponeurotici, metastasi ematogene e coinvolgimento tumorale diretto. Vengono illustrati i trabocchetti interpretativi e vengono dati gli elementi chiave per la diagnosi differenziale.

**Conclusioni:** Il muscolo SCM è una struttura anatomica complessa, con un ruolo principale nella suddivisione degli spazi del collo. Le masse che coinvolgono lo SCM sono rare e spesso sono riscontrate casualmente, richiedendo un'adeguata conoscenza dei punti chiavi per la diagnosi differenziale. Questo lavoro è una revisione di immagini US e color-Doppler delle differenti anomalie del muscolo SCM.

## RUOLO DELL'ECOGRAFIA NELLA VALUTAZIONE DELLE COMPLICANZE PERI-PROTESICHE IN PAZIENTI CON PROTESI D'ANCA

Sconfienza L.M.<sup>[1]</sup>, Sdao S.<sup>[2]</sup>, Cannaò P.<sup>[2]</sup>, Orlandi D.<sup>[3]</sup>, Fabbro E.<sup>[3]</sup>, Serafini G.<sup>[4]</sup>

<sup>[1]</sup>IRCCS Policlinico San Donato ~ Milano - <sup>[2]</sup>Università degli Studi ~ Milano - <sup>[3]</sup>Università degli Studi ~ Genova

<sup>[4]</sup>Ospedale Santa Corona ~ Pietra Ligure

**Obiettivi dello studio:** L'impianto di protesi d'anca è un evento sempre più frequente, anche a causa dell'aumento di età della popolazione. Le complicanze di questo tipo di intervento sono nell'ordine del 5%. Se si escludono gli eventi di mobilizzazione protesica, le complicanze più frequenti sono di tipo peri-protesico e sono essenzialmente di tipo settico. Inoltre, alcuni tipi di protesi hanno dimostrato di produrre detriti metallici locali con la conseguente formazione di raccolte o lesioni solide periprotetichiche. Scopo del nostro lavoro è di presentare mostrare l'utilità dell'ecografia nel follow-up e nella diagnosi precoce delle complicanze peri-protesiche.

**Materiali:** Dal 2009 al 2012, sono stati visitati presso due centri 532 pazienti per il sospetto di complicanze periprotetichiche (età media 74±12 anni). Di questi, 111 hanno eseguito anche l'esame ecografico oltre all'esame radiografico ed alla risonanza magnetica (RM). Sono state utilizzate sonde convexe e lineari a seconda della profondità da indagare (MyLab70 XvG, Esaote, Italia; iU22, Philips, Olanda) con modulo power Doppler ed extended field of view. Per ogni paziente è stata valutata la presenza/assenza di raccolte sottocutanee e la loro consistenza (fluida, corpuscolata, solida), tragitti fistolosi, raccolte/masse periprotetichiche e la loro consistenza (fluida, corpuscolata, solida). È stata eseguita una concordanza con le immagini RM con k di Cohen.

**Risultati:** In tutti i pazienti è stato possibile eseguire la valutazione ecografica. In 9 pazienti non sono stati trovati reperti periprotetichici. In 67 pazienti è stata trovata una raccolta sottocutanea (fluida=60, corpuscolata=5, solida=2); tragitti fistolosi in 48 pazienti; raccolte periprotetichiche in 74 pazienti (fluida=30, corpuscolata=44); masse solide periprotetichiche in 24 pazienti. La correlazione con la RM è risultata sempre buona o ottima ( $k \geq 0.75$ ).

**Conclusioni:** L'ecografia è risultata affidabile come metodica per riconoscere le complicanze peri-protesiche dopo protesi d'anca rispetto alla RM. L'ecografia può essere quindi utilizzata in maniera affidabile, anche in considerazione del basso costo e della possibilità di essere eseguita al letto del paziente.

## TERMOGRAFIA (TE) E ECOGRAFIA (US) A CONFRONTO IN PAZIENTI CON SINDROME DA COLPO DI FRUSTA

Parenti G.C.<sup>[2]</sup>, Gualtieri E.<sup>[3]</sup>, Fontana F.<sup>[3]</sup>, Benelli A.<sup>[3]</sup>, Giganti M.<sup>[1]</sup>, Campioni P.<sup>[1]</sup>, Albarello F.<sup>[1]</sup>

<sup>[1]</sup>Università degli Studi di Ferrara - Scuola di Specializzazione In Radiodiagnostica ~ Ferrara - <sup>[2]</sup>O.C. "S. Maria delle Croci" ~ Ravenna

<sup>[3]</sup>Poliambulatorio Medicina Ravenna ~ Ravenna

**Obiettivi dello studio:** Scopo del lavoro è stato quello di confrontare TE e US in una coorte di pazienti affetti da sindrome da "colpo di frusta" per la valutazione del danno tissutale e definire un corretto approccio clinico-terapeutico.

**Materiali:** 145 pazienti giunti alla nostra osservazione con trauma al rachide cervicale e diagnosi clinica ascrivibile a "colpo di frusta" sono stati sottoposti ad esame TE (AVIO TVS 2000) e successivamente ad US (GE Logic 5).

Alla TE è stata considerata come alterata la regione con la maggiore differenza di temperatura tra l'area sofferente e la restante superficie esaminata, ritenendo nella norma il range 0-0,80° C°. Alla US è stata valutata la regione cervicale corrispondente al trauma con esame comparativo dei tessuti molli.

I risultati di TE e US sono stati raggruppati in tre categorie: 1) congruenti (quando entrambe espimevano lo stesso esito sia per i muscoli che per il lato coinvolti); 2) parzialmente congruenti (quando solo il lato della lesione era individuato da entrambe le metodiche); 3) non congruenti (quando c'era sito discordante sia sui muscoli che sul lato lesio).

Il test del Chi-quadro è stato utilizzato per l'analisi statistica.

**Risultati:** TE e US sono risultate congruenti in 101 pazienti (69,7% [95% CI: 61,4-76,6]; p-value <0,001): le aree di ipertermia (96) riflettevano un pattern ecografico di lesione dei tessuti molli (ispessimento e ipoecogenicità del muscolo con scarsa definizione della struttura fibrillare); US ha visualizzato ematomi e falde perifasciali in corrispondenza delle aree ipotermiche (5). TE e US sono stati parzialmente congruenti in 31 pazienti (21,4% [95% CI: 15,2-28,3]) e non congruenti in 13 pazienti (9% [95% CI: 4,8-13,8]).

**Conclusioni:** Dalla nostra esperienza preliminare TE e US si sono rilevate metodiche significativamente affidabili e utili nel documentare le alterazioni traumatiche dei tessuti molli nei pazienti con “colpo di frusta” definendo l’entità del danno biologico per un corretto approccio clinico-terapeutico.

## UTILITÀ DELLO STUDIO ECOGRAFICO AD ALTA RISOLUZIONE DEL NERVO ULNARE NELLE SINDROMI DA CONFLITTO

Severino R.\*, Esposito A., Gisonni P., Acampora A., Baldari D., Formicola F., Vergara E., Salvatore M.

*Istituto di Scienze Biomorfologiche e Funzionali ~ Napoli*

**Obiettivi dello studio:** L’ecografia ad alta risoluzione eseguita con sonda ad elevata frequenza permette di valutare in maniera appropriata il decorso e minime alterazioni strutturali dei nervi superficiali.

Lo scopo di questo lavoro è stato quello di aumentare la sensibilità e la specificità diagnostica dell’elettromiografia associata all’esame clinico neurologico nelle sindromi nervose da intrappolamento del nervo ulnare.

**Materiali:** Abbiamo sottoposto ad esame ecografico una serie consecutiva di 32 pazienti, con sintomi di sofferenza nervosa dell’arto superiore, che afferivano al servizio di Neurologia per eseguire esame EMG ed esame obiettivo neurologico. L’esame ecografico è stato eseguito con apparecchiatura Philips IU22 con sonda lineare da 17 MHz da due distinti operatori esperti in esami di ecografia muscoloscheletrica.

Abbiamo valutato la struttura del nervo ulnare lungo tutto il suo decorso con il braccio in posizione neutra e durante movimenti di flesso-estensione.

Si è provveduto a misurare, in maniera sistematica, l’area del nervo in corrispondenza del canale di Guyon ed a livello del canale cubitale confrontando, poi, le misurazioni con l’arto controlaterale.

**Risultati:** In tutti i 32 pazienti con sindrome da intrappolamento del nervo ulnare ed alterazioni caratteristiche all’esame EMG, sottoposti a valutazione ecografica, sono state riscontrate alterazioni morfostrutturali a carico del nervo ulnare.

Gli elementi suggestivi di patologia sono stati: – la perdita della regolare struttura fibrillare – l’aumento repentino del diametro trasverso del nervo coinvolto rispetto ad un tratto non ispessito e rispetto alle misurazioni effettuate nell’arto controlaterale – l’aumento del segnale vascolare al color-Doppler

**Conclusioni:** L’uso dell’ecografia come supporto all’esame obiettivo neurologico ed alla EMG migliora non solo la sensibilità diagnostica ma permette di valutare precisamente la sede della lesione dando anche una indicazione alla terapia medica vs chirurgica che l’esame elettromiografico da solo non consente.

In conclusione riteniamo che l’integrazione ecografia sia indispensabile per una corretta valutazione delle sindromi neurologiche periferiche dell’arto superiore.



## TRATTAMENTO DELLA COLICA RENALE DURANTE LA GRAVIDANZA CON POSIZIONAMENTO DI STENT DOPPIO J ECOGUIDATO: NOSTRA ESPERIENZA

Dell'Atti L.\*, Russo G.R.

U.O. Urologia Azienda Ospedaliero-Universitaria Arcispedale "S. Anna" ~ Ferrara

**Obiettivi dello studio:** La gestione della colica renale associata ad idronefrosi in gravidanza rappresenta un argomento piuttosto controverso sia dal punto di vista diagnostico che terapeutico non solo per il medico ostetrico ma anche per l'urologo chiamato in consulenza. Il presente studio ha lo scopo di valutare la sicurezza e l'efficacia del posizionamento ecoguidato di stent doppio J (JJ) nelle donne in gravidanza sintomatiche per colica renale.

**Materiali:** In questo studio retrospettivo tra il 2009 ed il 2012 abbiamo esaminato 23 casi di donne in gravidanza complicata dal subentrare di colica renale con idronefrosi, associata o no a litiasi ureterale. Tutte le pazienti (pz) sono state valutate con emocromo, es. funzionalità renale, es. urine, urinocoltura, dosaggio della proteina C reattiva (PCR) ed ecografia apparato urinario. Il paracetamolo ed il floriglucino sono stati utilizzati come analgesico ed antispastico all'insorgere della sintomatologia dolorosa, mentre nelle forme complicate da batteriuria è stata somministrata amoxicillina.

**Risultati:** L'età media delle pz era di circa 24 anni (range 18-39), l'età gestazionale media di circa 25 settimane (range 11-38). Il 78% (18/23) presentava urolitiasi, il dolore al fianco è stato il sintomo di presentazione comune 21/23 (87%), il resto aveva associata febbre 8/23, mentre 6/23 presentava disturbi minzionali di tipo irritativo. Ematuria microscopica e piuria erano presenti in 11/23 (48%). L'urinocoltura si è positivizzata in 8 pz. L'Enterococcus faecalis (18%) e l'E.Coli (62%) sono stati i patogeni più frequentemente riscontrati. 15 pz hanno avuto un riscontro elevato di globuli bianchi nel sangue, 2 un aumento della creatinina, mentre in 6 la PCR risultava con valori superiori a 10mg/L. In tutte le pz ad un controllo ecografico è stato riscontrato un quadro d'idronefrosi, mentre in 16/23pz (70%) non vi è stato un reperto di litiasi reno-ureterale. Tutte le pz sono state sottoposte a posizionamento di stent JJ ecoguidato in anestesia locale spinale o epidurale con monitoraggio del battito fetale e delle contrazioni uterine. Sintomatologia algica e febbre sono regredite in tutte le pz nelle 24-48 ore successive al trattamento.

**Conclusioni:** Anche se numerosi studi presenti in letteratura dimostrano la sicurezza dell'ureterosopia in gravidanza ed anche se i progressi tecnologici in endourologia forniscono uretroscopi flessibili all'avanguardia e TC a basso dosaggio, a nostro avviso il trattamento endoscopico per l'asportazione litiasica ureterale in gravidanza espone comunque ad una serie di complicanze e radiazioni per il feto che andrebbero limitate.

Pertanto i nostri risultati suggeriscono che il posizionamento di stent JJ ecoguidato durante la gravidanza può essere considerato efficace e sicuro da attuare in seconda linea nelle idronefrosi sintomatiche o complicate da febbre e/o batteriuria; comunque sempre dopo aver attuato un primo trattamento conservativo con analgesici, opportuna idratazione ed utilizzo di antibiotici ove necessario.

## IMAGING ECOGRAFICO NELLA MALATTIA DI FOURNIER

Di Serafino M.\*<sup>[1]</sup>, Lettieri G.<sup>[1]</sup>, Marotti N.<sup>[1]</sup>, Gregorini C.<sup>[2]</sup>, Nucci F.<sup>[1]</sup>, Bindi I.<sup>[1]</sup>, Magi F.<sup>[1]</sup>, Verdelli B.<sup>[1]</sup>, Luceri A.<sup>[1]</sup>, Ramirez A.<sup>[1]</sup>, Ghinassi R.<sup>[1]</sup>, Nocentini C.<sup>[1]</sup>

<sup>[1]</sup>Dipartimento di Radiologia - P.O. Santa Maria alla Gruccia - Zona Valdarno - Azienda Usl8 Arezzo ~ Monteverchi (Ar)

<sup>[2]</sup>Dipartimento di Radiologia - AOUC Azienda Ospedaliero Universitaria Careggi ~ Firenze (Fi)

**Obiettivi dello studio:** Gli Autori riportano la loro esperienza nella diagnosi ecografica di Gangrena di Fournier. Essa è una fascite necrotizzante polimicrobica rapidamente progressiva a carico del perineo, dello scroto e del pene (regione genitale, perineale e perianale) caratterizzata da un'endoarterite obliterante acuta dell'arteria pudenda esterna. Si può osservare nei neonati o negli adulti defedati, immunodepressi o dediti a droghe. Gli agenti microbici sono in genere aerobi ed anaerobi, associati a germi gas forming. La malattia si manifesta con edema ed eritema scrotale e, se non trattata, presenta una mortalità del 20%. Il testicolo, l'epididimo ed il funicolo spermatico sono più raramente coinvolti, poiché l'arterite non interessa in genere l'arteria spermatica interna.

**Materiali:** Un uomo di 63 anni, grande obeso e diabetico, con edema, eritema scrotale e sintomatologia algica in regione perianale non responsiva ai comuni antinfiammatori viene inviato dal Pronto Soccorso alla Radiologia di Emergenza – Urgenza per valutazione ecografica genitale nel sospetto di orchiepididimite.

**Risultati:** L'indagine ecografica performata sia con sonda ad alta (10-15 Mhz) che bassa (5 MHz) frequenza ha evidenziato l'ispessimento delle tuniche scrotali mostrando una struttura marcatamente disomogenea con aspetto stratificato per il rilievo di spot iperecogeni iperiflettenti in relazione a bolle di gas ed un tipico crepitio alla compressione della sonda. Al color-Doppler si rilevava una iperemia con vasi dilatati, normalmente non visibili. Testicoli ed epididimi erano invece normali.

**Conclusioni:** L'ecografia di superficie è di notevole ausilio diagnostico, perché è in grado di differenziare tra la gangrena di Fournier e le patologie urogenitali che possono allo stesso modo causare dolore scrotale, eritema e gonfiore, evidenziando la presenza di gas intra-scrotale (segno patognomnico).

L'uso della TC con MdC o della RMN è secondariamente necessario per valutare l'estensione della gangrena e per definire la sorgente dell'infezione: nel caso di gangrena di Fournier è possibile evidenziare assottigliamento dei tessuti molli, aree di liponecrosi e gas nel tessuto sottocutaneo che dissocia i piani fasciali.

### RARO CASO DI NEUROFIBROMATOSI TIPO 1 A LOCALIZZAZIONE MAMMARIA

Ciccione V.\*, Bosso P., Panzarola P., Buonocore R., Malaspina S., Malaspina C., Scialpi M.

*Istituto di Radiologia Perugia ~ Perugia*

**Obiettivi dello studio:** La neurofibromatosi di tipo 1 (NF1) è una malattia genetica autosomica dominante con incidenza abbastanza frequente (1 ogni 3000 individui). È caratterizzata dalla presenza prima, di numerose macchie cutanee caffè-latte e successivamente, di noduli neurofibromatosi localizzati in varie parti del corpo. Il riscontro di un nodulo di grosse dimensioni in regione mammaria è una condizione molto rara. L'obiettivo è riportare gli aspetti semeiologici con esame ecografico di un caso di neurofibroma localizzato in regione mammaria destra.

**Materiali:** Paziente di 20 anni si ricovera per cefalea e disorientamento spazio-temporale. L'iter diagnostico ha previsto indagini clinico-laboratoristiche ed ecografia.

**Risultati:**

- Esame obiettivo generale: voluminosa neoformazione all'emitorace di destra in sede anteriore di consistenza parenchimatosa con cute discromica, in associazione ad ipoplasia ed infossamento della emigabbia toracica destra e protuberanza dell'osso sternale; numerose chiazze cutanee caffèlatte, disseminate al tronco ed agli arti.

- Esame neurologico: negativo.

- Indagini di laboratorio: pancitopenia e anemia ipocromica microcitica.

- Ecografia: strutture tubulari ipoecogene nell'ambito di una diffusa iperecogenicità tissutale, che assumevano in diversi distretti aspetti nodulari. La formazione di maggior diametro presentava dimensioni di 1,6 cm ed anche a sinistra si rilevava tessuto ad ecostruttura iperecogena. Si escludeva una patologia della ghiandola mammaria e posta l'ipotesi diagnostica di neurofibroma plessiforme. La consulenza dermatologica documentava più di sei chiazze caffèlatte di diametro maggiore di 15 millimetri, lentiggini alle pieghe ascellari ed inguinali, deformità della terza e quarta costa di destra. La consulenza oculistica obiettivava amartomi dell'iride (noduli di Lisch). Tutti criteri diagnostici che deponevano per NF1.

**Conclusioni:** L'integrazione dell'esame ecografico con i dati obiettivi è risultata particolarmente valida nella diagnosi di un raro caso di NF1 della mammella.

## ECOGRAFO PORTATILE USATO SUL CAMPO DI BATTAGLIA. ESPERIENZA IN AFGHANISTAN

Pozza M.\*<sup>[1]</sup>, Lunardi F.<sup>[2]</sup>, Suay Navarro R.<sup>[3]</sup>, Pflipsen M.<sup>[4]</sup>, Abbattista T.<sup>[5]</sup>

<sup>[1]</sup>Esercito Italiano 7 Rgt Aves "Vega"/ Ps Bassano Dg (Vi) ~ Rimini/Bassano Dg (VI) - <sup>[2]</sup>Esercito Italiano ~ Bolzano

<sup>[3]</sup>Spanish Army ~ Madrid (Spagna) - <sup>[4]</sup>USA Army ~ Mons (Belgio) - <sup>[5]</sup>Ospedale Civile ~ Senigalia (AN)

**Obiettivi dello studio:** Sul campo di battaglia l'importanza della diagnosi precoce è estremizzata nel concetto dei five platinum minutes sottolineando come un trattamento non tempestivo di un'emorragia massiva o di un pneumotorace iperteso vanifica qualsiasi ulteriore azione successiva. La diffusione degli ecografi nel pronto soccorso e la rapida applicazione delle metodiche eco EFAST (Extended Focused Assessment with Sonography for Trauma) negli ultimi 20 anni è diventata una pratica di routine imprescindibile nella valutazione di un politraumatizzato. Le applicazioni degli ecografi portatili, la loro sensibilità e specificità permettono di fare accurate e precoci diagnosi di emorragie interne, in un primo momento spesso clinicamente silenti, anche sul campo di battaglia.

### Materiali:

**ESPERIENZA ITALIANA:** Da aprile a ottobre 2008 in Afghanistan in un Role 2 Americano 32 pazienti su 67 feriti d'arma da fuoco o esplosione arrivati nel Role 2 sono stati sottoposti alla metodica EFAST con un ecografo portatile. Di questi, 4 sono risultati positivi per emo-pneumotorace, 1 per emo-pneumotorace e versamento libero in addome, 1 per tamponamento cardiaco e emo-pneumotorace.

**ESPERIENZA SPAGNOLA:** Da settembre a ottobre 2012 in un Role 1 Spagnolo 17 pazienti su 26 feriti d'arma da fuoco o esplosione sono stati sottoposti alla metodica EFAST. Di tutti questi 5 sono risultati positivi a versamenti libero in addome e sottoposti ad intervento chirurgico in urgenza.

**Risultati:** L'esperienza di numerosi Eserciti NATO ha dimostrato l'efficacia e la necessità di disporre di ecografi compatti da utilizzare sul campo di battaglia e di personale ben addestrato. Si ritiene di dover sottolineare l'importanza della massima diffusione dell'ecografia sul campo di battaglia e una sua integrazione ai protocolli del Tactical Combat Casualty Care. L'utilizzo di piccoli ecografi portatili, compatti e resistenti agli urti possono essere definiti nella seconda fase del soccorso del ferito sul campo di battaglia (Tactical Field Care) e nell'evacuazione del ferito stesso. La diagnostica con l'ecografia può essere utilizzata sia nei posti medici avanzati che direttamente sul campo di battaglia da personale adeguatamente addestrato. Questa metodica nelle operazioni militari permette di individuare non solo le lesioni traumatiche come emorragie addominali o pneumotoraci ma anche di aiuto nella diagnosi di alcune patologie che si possono riscontrare anche nei soldati impiegati all'estero come la diagnosi di coliche renali, ascessi epatici, splenomegalia, appendiciti acute, torsioni del testicolo, pneumotoraci spontanei, trombosi venose profonde ecc, eventi che quando si verificano nelle basi remote implicano sempre uno sforzo logistico considerevole.

**Conclusioni:** La valutazione ecografica deve essere integrata all'esecuzione di manovre mediche riducendo qualsiasi scarto di tempo tra diagnosi e procedura (osservazione clinica ed ecografica/procedura/rivalutazione clinica ed ecografica) anche in ambiente ostile come può essere il campo di battaglia.

## STUDIO MULTICENTRICO SUL RUOLO DELL'ECOGRAFIA PLEUROPOLMONARE IN ASSOCIAZIONE ALLA RADIOLOGIA TRADIZIONALE NELLA VALUTAZIONE CLINICA DEL PAZIENTE CON DISPNEA IN FASE ACUTA

Cipriani C.\*<sup>[1]</sup>, Trovato G.<sup>[2]</sup>, Catalano D.<sup>[2]</sup>, Foti T.<sup>[3]</sup>, Varriale A.<sup>[5]</sup>, Maggi M.<sup>[5]</sup>, Rollo V.<sup>[4]</sup>, Mastidoro M.R.<sup>[5]</sup>,  
Di Giovine M.<sup>[5]</sup>, Simeone A.<sup>[5]</sup>, Sperandeo M.<sup>[5]</sup>

<sup>[1]</sup>Università di Roma "La Sapienza" ~ Roma - <sup>[2]</sup>Università di Catania ~ Catania - <sup>[3]</sup>Azienda Sanitaria Regione Molise ~ Termoli (CB)

<sup>[4]</sup>Università di Foggia ~ Foggia - <sup>[5]</sup>IRCCS "Casa Sollievo della Sofferenza" ~ San Giovanni Rotondo (FG)

**Obiettivi dello studio:** Scopo dello studio è stato di valutare il ruolo dell'ecografia pleuropolmonare (TUS) come tecnica complementare, in associazione alla radiografia del torace (RX) in proiezione anteroposteriore (entrambe eseguite a letto del

paziente), nella diagnosi differenziale e nel management clinico di pazienti con dispnea in fase acuta.

**Materiali:** Abbiamo studiato 359 pazienti (178 uomini e 181 donne, età media  $60,2 \pm 8,7$  anni, range 26-87 anni) con dispnea in fase acuta. In ciascun paziente sono state eseguite, a letto, una TUS tramite sonda convex e una RX in proiezione anteroposteriore. Tutte le apparecchiature ecografiche erano provviste del setting per lo studio del torace. I parametri ecografici considerati per ciascun polmone erano: versamento pleurico, scivolamento della linea pleurica o "gliding sign", ispessimento della linea pleurica, presenza di noduli e/o addensamenti subpleurici. Abbiamo calcolato la percentuale delle differenti cause di dispnea, identificate tramite TUS, in rapporto alla diagnosi definitiva.

**Risultati:** Abbiamo osservato una differenza statisticamente significativa nella percentuale di versamenti pleurici e addensamenti polmonari identificati tramite TUS (100% e 93%, rispettivamente), rispetto a RX (35% e 43%) ( $p < 0,001$  per entrambi). Vi era una differenza significativa tra le due tecniche anche nella percentuale di versamenti pleurici causati da edema polmonare acuto, scompenso cardiaco, idrotorace secondario a cirrosi epatica ( $p < 0,001$  per tutti), polmonite ( $p < 0,05$ ) e linfangite neoplastica/neoplasia polmonare ( $p < 0,001$ ). Tra le diverse cause di addensamento polmonare, la percentuale di polmoniti identificate tramite TUS (100%) era significativamente differente da quella identificata tramite RX (33,3%) ( $p < 0,001$ ). Non è stata invece rilevata alcuna differenza tra le due metodiche nella percentuale di neoplasie polmonari (TUS: 80,7% e RX 71%), così come di fibrosi polmonare grave (TUS: 94,4% e RX: 72,2%). La TUS è stata in grado di identificare 11/33 (33,3%) addensamenti subpleurici in pazienti con fibrosi polmonare e 9/30 (30%) in pazienti con BPCO riacutizzata, mentre nessuno di questi casi è stato identificato dalla RX.

**Conclusioni:** I nostri risultati dimostrano che la TUS, eseguita a letto, rappresenta un utile strumento complementare, in associazione alla RX in anteroposteriore, nella diagnosi differenziale di patologie pleuropolmonari in fase acuta. Inoltre, la TUS ha una maggiore sensibilità rispetto alla RX nell'identificare versamenti pleurici e polmoniti, così come addensamenti subpleurici in pazienti con fibrosi polmonare e BPCO riacutizzata.

## RUOLO DELL'ECOGRAFIA NELL'INTUSSUSCEZIONE INTESTINALE NEL PAZIENTE PEDIATRICO: DALLA DIAGNOSI AL TRATTAMENTO

Bartocci M.\*, Fabrizi G., Valente I., Manzoni C., Specca S.

*Università Cattolica del Sacro Cuore ~ Roma*

**Obiettivi dello studio:** L'intussuscezione, ovvero lo scivolamento di un segmento intestinale e del suo mesentere in un altro immediatamente successivo, è una delle cause più frequenti di occlusione intestinale nei pazienti pediatrici e nel 90% si verifica a livello ileocolico. Tale condizione costituisce un'autentica emergenza che, se non trattata, può portare ad ischemia, necrosi ed eventuale perforazione del viscere. In età pediatrica, considerata l'eterogeneità dei sintomi clinici all'esordio, l'invaginazione intestinale è di difficile diagnosi e vede nell'ecografia uno strumento diagnostico centrale e dirimente.

**Materiali:** Nel periodo 2007-2013, nel nostro Istituto sono stati valutati ecograficamente 15 bambini per dolori addominali, di cui solo una minoranza con sospetto clinico di invaginazione intestinale,

**Risultati:** E ben 13 presentavano quadro ecografico altamente suggestivo per intussuscezione; nei restanti 2 casi, in cui il quadro ecografico era negativo, la diagnosi è stata raggiunta anche grazie ad altre tecniche d'imaging, quali la diretta addome e il clisma opaco. Inoltre è stato possibile osservare, in accordo con la letteratura, che alcuni reperti ecografici, come l'assenza di fluido peritoneale tra le anse coinvolte e la presenza di flusso al color-Doppler nelle pareti intestinali, sembrano essere in grado di predire l'opportunità di ricorrere ad opzioni terapeutiche non chirurgiche, vale a dire riduzione idrostatica o pneumatica del segmento intestinale invaginato. Oltre a ciò l'ecografia trans-addominale sembra rappresentare una valida alternativa alla fluoroscopia come guida nella riduzione non chirurgica di tale patologia, evitando così l'esposizione del paziente pediatrico a radiazioni ionizzanti.

**Conclusioni:** In conclusione, l'ecografia risulta fondamentale non solo nella fase diagnostica, per la quale si è dimostrata sufficientemente accurata da essere bastevole nell'indirizzare correttamente verso la diagnosi di intussuscezione, ma aggiunge elementi di peso nella decisione terapeutica e potrebbe rivestire un ruolo di primo piano in qualità di guida nella riduzione idrostatica o pneumatica dell'invaginazione intestinale nel bambino.

## DIAGNOSI ECOGRAFICA DI APPENDICITE IN ETÀ PEDIATRICA: NOSTRA ESPERIENZA AL PRONTO SOCCORSO

Buonocore R.\*<sup>[1]</sup>, Carbone M.<sup>[1]</sup>, Gallo S.<sup>[1]</sup>, Ciccone V.<sup>[2]</sup>, Vallone G.<sup>[4]</sup>, Zeccolini M.<sup>[3]</sup>, Rossi E.<sup>[3]</sup>, Babino G.<sup>[1]</sup>

<sup>[1]</sup>Dipartimento di Diagnostica per Immagini A.O.U. OO.RR. San Giovanni di Dio e Ruggi D'Aragona ~ Salerno

<sup>[2]</sup>Dipartimento di Diagnostica per Immagini Università degli Studi di Perugia ~ Perugia

<sup>[3]</sup>S.C. di Radiologia ed Ecografia AORN Santobono Pausillipon Annunziata ~ Napoli

<sup>[4]</sup>Dipartimento Assistenziale Integrato di Diagnostica Morfologica e Funzionale, Radioterapia e Medicina Legale  
Sez. di Radiologia Pediatrica A.O.U. Federico II ~ Napoli

**Obiettivi dello studio:** Gli Autori espongono la loro esperienza di 2 anni al pronto soccorso sulla diagnosi ecografica di sospetta appendicite.

**Materiali:** L'appendicite acuta è la causa più comune di urgenza chirurgica nell'età pediatrica. Negli ultimi anni la richiesta di esami ecografici di urgenza per il sospetto di appendicite acuta è cresciuta esponenzialmente, senza che ci fosse un incremento dell'incidenza di tale patologia. Dal 2011 al 2012 sono giunti alla nostra osservazione 600 richieste di esami ecografici al pronto soccorso per sospetta appendicite di pazienti di età compresa tra 1 e 12 anni nella maggior parte dei casi senza un aver ancora effettuato le analisi di laboratorio.

**Risultati:** L'ecografia ha confermato la diagnosi clinica di appendicite acuta in 150 bambini (25%) con una accuratezza al riscontro operatorio del 98%, è risultata dubbia in 200 bambini (30%) e negativa in 250 (45%) bambini. I criteri ecografici di diagnosi certa di appendicite sono stati considerati; formazione tubulare non comprimibile, a fondo cieco con lume virtuale o ectasico, spessore delle pareti maggiore di 6 mm, eventuale appendicolita interno, iperecogenicità periappendicolare con linfadenopatie mesenteriche. I criteri di diagnosi dubbia sono stati il riscontro di una appendice con pareti al max di 4 mm con sottile falda fluida periappendicolare senza appendicolita interno e la mancata visualizzazione dell'appendice ma il riscontro di una viva dolenzia nella sede della appendice alla pressione della sonda con falda fluida in fossa iliaca destra e qualche linfadenopatia mesenterica.

**Conclusioni:** In base alla nostra esperienza l'ecografia nel sospetto clinico di appendicite va eseguita in urgenza, solo in casi selezionati e comunque dopo una accurata visita chirurgica. Questo perché solo in una bassa percentuale di casi è in grado di dirimere il dubbio diagnostico risultando spesso dubbia o negativa. La raccolta della storia clinica e l'esame clinico, sono alla base di una diagnosi corretta e tempestiva. Possono essere un utile complemento una valutazione degli esami ematochimici (valore dei globuli bianchi, della velocità di sedimentazione, della proteina C reattiva).

## L'ECOGRAFIA IN URGENZA PUÒ FARE LA DIFFERENZA

Barile G.\*, Trotta C., Martiradonna A.

U.O.C. di Medicina e Chirurgia d'Accettazione e d'Urgenza, Ospedale San Paolo ~ Bari

**Obiettivi dello studio:** Il setting dell'emergenza-urgenza richiede un approccio clinico rapido, orientato dai segni e sintomi nonché dai dati emodinamici, emogasanalitici e laboratoristici disponibili. In questo contesto, la diagnostica ultrasonografica si sta diffondendo sempre più, integrata nell'esame obiettivo di routine e sempre più direttamente eseguita dai medici dell'emergenza-urgenza.

**Materiali:** Descriviamo il caso di un paziente di 43 anni giunto alla nostra osservazione al suo secondo accesso in pronto soccorso per algie in ipocondrio e fianco sinistro a carattere continuo da circa una settimana, in apiressia, senza altra sintomatologia associata. Alvo e diuresi nella norma. Anamnesi patologica remota e farmacologica muta.

**Risultati:** Il giorno prima si era recato dapprima presso un Punto di Primo Intervento dove era stata praticata terapia, quindi inviato presso il vicino pronto soccorso per approfondimento diagnostico. Qui aveva eseguito esami ematochimici, ECG, RX torace e diretta addome risultati nella norma, trattato con terapia antidolorifica con parziale beneficio e dimesso. Per il riacutizzarsi della sintomatologia era tornato in pronto soccorso. Al suo secondo accesso il dolore era quantificabile come lieve. L'addome era trattabile con lieve dolenzia evocata dalla palpazione profonda in ipocondrio e fianco sinistro senza segni di peritonismo; il segno di Giordano era negativo bilateralmente così come quello di Murphy e di Blumberg. Per la prima volta si eseguiva un'ecografia addome che mostrava: "in prossimità del polo inferiore splenico formazione rotondeggiante ad ecostruttura disomogenea di circa 65x75 mm, apparentemente capsulata, di non univoca interpretazione", confermata dalla TC



addome. Il paziente veniva ricoverato in chirurgia generale con diagnosi di "neoformazione splenica di nnd". A 24 ore dal ricovero si verificava episodio sincopale causato da rapida anemizzazione. L'ulteriore TC addome evidenziava presenza di versamento libero in cavità addominale e il paziente veniva sottoposto a splenectomia d'urgenza per emoperitoneo. L'esame istologico poneva diagnosi di "ematoma splenico". Solo qualche giorno dopo l'intervento, il paziente, ulteriormente e più approfonditamente interrogato, riferiva una pregressa caduta accidentale avvenuta 4 mesi prima con lieve trauma contusivo chiuso addominale.

**Conclusioni:** Concludendo, descriviamo un quadro clinico alquanto comune nel quale l'ecografia addome eseguita precocemente avrebbe ottimizzato l'iter diagnostico, terapeutico e l'outcome del paziente, confermando che l'ecografia in pronto soccorso non rappresenta una "perdita di tempo" ma l'estensione e il completamento dell'esame obiettivo. Deve essere pertanto eseguita a tutti i pazienti e a tutti i livelli, e rappresenta un "investimento di tempo" considerata la rapida esecuzione nei ristretti tempi disponibili nell'emergenza-urgenza. L'episodio isolato non costituisce la regola, tuttavia in questo caso l'ecografia ha fatto realmente la differenza per il paziente e anche per noi medici.

## EFFETTI DELLA LIRAGLUTIDE SULL'IMT CAROTIDEO IN PAZIENTI CON DIABETE MELLITO TIPO 2: STUDIO PROSPETTICO A 4 MESI

Patti A. M.\*, Rizzo M., Giglio R. V., Ferlita A., Tamburello A., Pecoraro G., Zabbara A., Nickolic D., Di Bartolo V., Montalto G.

*Università degli Studi ~ Palermo*

**Obiettivi dello studio:** Attualmente vi è grande interesse per gli effetti non glicemici di terapie a base di incretine, in particolare glucagone-like peptide 1 (GLP-1) analoghi, come quelli sui marker di rischio cardiovascolare. Liraglutide è stato disponibile sul mercato italiano un anno addietro, ed è stato approvato per essere prescritti in associazione con ipoglicemizzanti orali. Liraglutide ha diverse proprietà non-glicemiche, ma il suo effetto sull'IMT carotideo, un marker di aterosclerosi subclinica riconosciuto, è ancora sconosciuta.

**Materiali:** Abbiamo valutato nel nostro centro l'effetto di liraglutide sull'IMT, valutato in B-mode in tempo reale, in uno studio prospettico di 33 pazienti con diabete di tipo 2 (58% maschi, età:  $59 \pm 9$  anni), in terapia con metformina alla dose fissa di 1500/die. I pazienti erano diabetici di nuova scoperta o trattati in precedenza con ipoglicemizzanti orali. La dose di liraglutide era 0.6mg/die per le prime 2 settimane, seguita da una dose di 1.2mg/die. L'analisi statistica è stata effettuata utilizzando paired t-test e il metodo di correlazione Spearman.

**Risultati:** Al basale i pazienti pesavano  $82 \pm 9$  kg, con una media di glicemia a digiuno  $9.5 \pm 1.4$  mmol/L, HbA1c  $8,3 \pm 0,6\%$ . Le seguenti variazioni medie sono state registrate dopo 4 mesi di terapia: diminuzione di peso di 3,1 kg, la glicemia a digiuno da 2.3 mmol / l, e di HbA1c di 1,8% ( $p < 0.0001$  per tutti). L'IMT carotideo è diminuito da  $1,55 \pm 0,45$  millimetri a  $1,36 \pm 0,31$  millimetri ( $p = 0,0003$ ). Cambiamenti nell'IMT carotideo non erano correlati con i cambiamenti nel peso corporeo, glicemia a digiuno, o HbA1c.

**Conclusioni:** Liraglutide ha azioni sull'IMT carotideo, un marker surrogato di aterosclerosi subclinica, nel diabete di tipo 2 dopo solo 4 mesi di terapia. Questo effetto sembra essere conseguito mediante meccanismi indipendenti del suo effetto sul metabolismo del glucosio. Ulteriori studi sono necessari per valutare i benefici non glicemici, atero-metabolici di altri analoghi del GLP-1 come la liraglutide.

## ANALISI DELLO SPESSORE INTIMA MEDIA CAROTIDEO MEDIANTE MISURAZIONE SEMIAUTOMATICA E MANUALE IN PAZIENTI IPERTESI, IN CONDIZIONI BASALI E DOPO TRATTAMENTO FARMACOLOGICO

Gisonni P.\*, Baldari D., Acampora A., Severino R., Esposito A., Vergara E., Salvatore M.

*Dipartimento di Scienze Biomorfologiche e Funzionali Università degli Studi di Napoli "Federico II" ~ Napoli*

**Obiettivi dello studio:** Confrontare la misurazione semiautomatica dello spessore medio intimale carotideo con il metodo manuale, in condizioni basali e dopo 3,6 mesi di trattamento combinato con olmesartan e nebivololo in pazienti con ipertensione essenziale.

**Materiali:** Nel nostro studio sono stati arruolati 22 pazienti di età compresa tra 43 e 74 anni, affetti da ipertensione arteriosa essenziale con familiarità per ipertensione essenziale e in assenza di ulteriori fattori di rischio, non in trattamento farmacologico. Sono state studiate le arterie carotidi tramite ecografia B-mode con sonda lineare ad elevata frequenza da 12MHz e risoluzione (x-res) con ecografo Philips IU22.

È stato valutato lo spessore dell'intima-media carotideo ad 1 cm dalla biforcazione, sia con metodo manuale che semi-automatico utilizzando il software Q-lab (Philips), in condizioni basali e dopo 3,6 mesi dalla somministrazione continuativa di Olmesartan 20 mg e lobivololo 5mg in unica somministrazione giornaliera.

Tutte le misurazioni sono state effettuate da due distinti operatori esperti.

**Risultati:** In tutti i pazienti si è avuto un buon controllo dei valori pressori con rientro nei parametri di normalità.

In condizioni basali lo spessore medio intimale valutato con metodo semiautomatico era in media inferiore alla misurazione manuale (0.8 vs 1.1) con una differenza statisticamente significativa ( $p < 0,05$ ).

A 3 e 6 mesi, dopo trattamento con olmesartan e nebivololo, i risultati del nostro studio hanno evidenziato una riduzione dello spessore medio intimale a livello carotideo. Tale riduzione con metodo semi-automatico era in media inferiore alla mi-

surazione convenzionale ai controlli serati (0.7 vs 1.0 a 3 mesi; 0.6 Vs 0.9 a 6 mesi) e tale dato era statisticamente significativo ( $p \leq 0.05$ ).

**Conclusioni:** La misurazione dello spessore medio intimale carotideo con ultrasonografia è una tecnica non invasiva e a basso costo, operatore dipendente, che permette di quantificare le alterazioni vascolari subcliniche e migliora la predizione del rischio cardiovascolare oltre la valutazione dei tradizionali fattori di rischio.

Un aumento dell'IMT rappresenta un indicatore precoce di danno endoteliale e l'accuratezza della misurazione rappresenta quindi un elemento fondamentale per rilevare la lesione in fase subclinica e le sue variazioni nel tempo.

I risultati del nostro studio hanno evidenziato una riduzione dell'IMT a livello carotideo nei pazienti in trattamento con olmesartan e nebivololo grazie alla loro azione sullo stress ossidativo, primum movens del danno endoteliale, raggiungendo inoltre un buon compenso dei valori pressori.

La misurazione automatica è risultata più riproducibile, meno operatore dipendente, prospettando un valore di normalità dello spessore dell'IMT più basso rispetto ai parametri attuali nei pazienti normali.

I risultati del nostro studio dimostrano che la misurazione manuale sovrastima il danno endoteliale ed è operatore dipendente.

## VALUTAZIONE DELLA RISPOSTA ENDOTELIALE ALLA SOMMINISTRAZIONE DI TRADAMIXINA IN PAZIENTI CON DISFUNZIONE ERETTILE

Baldari D.\*<sup>[1]</sup>, Acampora A.<sup>[1]</sup>, Gisonni P.<sup>[1]</sup>, Esposito A.<sup>[1]</sup>, Romeo G.<sup>[2]</sup>, Ruffo A.<sup>[2]</sup>, Iacono F.<sup>[2]</sup>, Salvatore M.<sup>[1]</sup>

<sup>[1]</sup>Dipartimento di Scienze Biomorfologiche e Funzionali, Università degli Studi di Napoli "Federico II" ~ Napoli

<sup>[2]</sup>Dipartimento di Urologia, Università degli Studi di Napoli "Federico II" ~ Napoli

**Obiettivi dello studio:** Valutare lo spessore intima-media (IMT), quale indicatore della risposta endoteliale, in pazienti con disfunzione erettile dopo somministrazione di tradamixina.

**Materiali:** Nel nostro studio sono stati arruolati 20 pazienti maschi con età compresa tra 33 e 74 anni (età media  $57 \pm 14$ ), affetti da disfunzione erettile diagnosticata dopo compilazione dell'apposito questionario IIEF-5. Sono state studiate tramite ecografia B-mode con sonda lineare ad alta frequenza da 17Mhz (Philips IU22) le arterie carotidi, sia con metodo manuale che semi-automatico utilizzando il software Q-lab (Philips), le arterie brachiali e le arterie cavernose del pene e per ognuna è stato valutato lo spessore dell'intima-media (IMT), rispettivamente ad 1 cm dalla biforcazione, a livello della fossa antecubitale ed alla radice del pene, in condizioni basali e dopo 1, 3 mesi dalla somministrazione continuativa di tradamixina.

Tutte le misurazioni sono state effettuate da due distinti operatori esperti.

La composizione brevettata della Tradamixina si articola su 3 componenti strategici ben dosati tra loro: il Tribulus Terrestris, che svolge sia un'azione simil-ormonale che stimolando la produzione naturale degli androgeni endogeni, l'Alga Ecklonia Bicyclis pura, contenente altissime dosi di Dieckol, Florofucofuroeckol e Bieckol, potentissimi polifenoli che agiscono inibendo l'azione anti-NO dei radicali liberi e il Biovis, contenente polimeri di D-glucosamina ed N-acetil-D-glucosamina ad alte concentrazioni, che favorisce il rilascio di NO.

**Risultati:** I risultati preliminari del nostro studio hanno evidenziato un miglioramento della funzione endoteliale con riduzione dell'IMT a livello carotideo e delle arterie cavernose del pene. Tale dato è risultato statisticamente significativo ( $p \leq 0,05$ ). Si è apprezzato un miglioramento della performance sessuale valutata all'IIEF-5. A livello delle arterie brachiali non si è apprezzata variazione di spessore intimale ai controlli serati.

**Conclusioni:** La misurazione dello spessore medio intimale carotideo con ultrasonografia è una tecnica non invasiva e a basso costo, operatore dipendente, che permette di quantificare le alterazioni vascolari subcliniche e migliora la predizione del rischio cardiovascolare oltre la valutazione dei tradizionali fattori di rischio.

Un aumento dell'IMT del distretto carotideo rappresenta quindi un indicatore precoce di danno endoteliale, in assenza di manifestazioni cliniche di malattia cardiovascolare.

I risultati del nostro studio hanno evidenziato una riduzione dell'IMT carotideo e delle arterie cavernose del pene e un miglioramento della performance sessuale in pazienti con disfunzione erettile in trattamento con tradamixina. Tale effetto è da attribuire sia ad un'azione locale organo specifica che all'effetto sistemico sul distretto arterioso.

## UN CASO DI CISTI BRANCHIALE NEL CANE. TECNICHE DI IMAGING A CONFRONTO

Bonifazi L.<sup>\*[1]</sup>, Barontini R.<sup>[2]</sup>, Bufalari A.<sup>[3]</sup>, Angeli G.<sup>[3]</sup>, Fonti P.<sup>[4]</sup>, Maggio C.<sup>[5]</sup>

<sup>[1]</sup>Libero Professionista ~ Lanciano (CH) - <sup>[2]</sup>Libero Professionista ~ Perugia

<sup>[3]</sup>Dip. di Patologia, Diagnostica e Clinica Veterinaria – Sez. di Chirurgia e Radiodiagnostica - Università degli Studi di Perugia ~ Perugia

<sup>[4]</sup>Libero Professionista ~ Roma - <sup>[5]</sup>Libero Professionista ~ Foligno (PG)

**Obiettivi dello studio:** Descrivere l'evidenza nell'imaging toracico di una cisti branchiale in un cane, comparando tre diverse tecniche di imaging: radiografia (RX) ecografia (US), e tomografia computerizzata (TC).

### Materiali:

*Caso clinico:* Olivia, boxer femmina di 8 anni, è stata riferita per la presenza di una tumefazione ventrale della regione del collo, parzialmente responsiva al trattamento con corticosteroidi, ma recidivante.

Olivia presentava già da 20 giorni, prostrazione ed intolleranza all'esercizio; è stata sottoposta a RX, US e TC del torace.

**Risultati:** La RX evidenziava la presenza di una opacità tissutale indistinta, cranialmente al cuore in posizione mediana, che determinava dislocazione caudale dell'ombra cardiaca e dorsale della trachea.

L'US ha rivelato la presenza di una lesione di tipo cistico con fluido corpuscolato, parete sottile e rinforzo acustico posteriore, ed una piccola struttura iperecogena da riferire ad un corpo estraneo o ad una mineralizzazione.

Mediante centesi eco-assistita è stata effettuata l'aspirazione del fluido, con esame citologico inconcludente.

La TC ha confermato i reperti radiografici ed ultrasonografici.

L'esame TC, con mezzo di contrasto iv, mostrava captazione periferica della lesione confermando la presenza di una sottile parete.

Alla TC è stato possibile inoltre escludere il coinvolgimento delle altre strutture mediastiniche.

La diagnosi finale di cisti branchiale è stata effettuata su base istologica dopo asportazione chirurgica mediante toracotomia.

**Conclusioni:** La diagnostica per immagini riveste un ruolo cruciale nello studio delle patologie mediastiniche.

La RX fornisce reperti poco specifici; l'US è una tecnica che offre nuove informazioni nello studio del mediastino attraverso gli approcci paracostale, retroxifoideo e intercostale.

Come tecnica real-time, valuta l'origine delle lesioni discriminando i fisiologici movimenti del polmone rispetto alla frequente immobilità delle lesioni mediastiniche e permette di effettuare tecniche interventistiche con monitoraggio real-time.

La TC è essenziale per un corretto planning chirurgico e nel caso di Olivia ha permesso di escludere il coinvolgimento dei grossi vasi; ma non è stata in grado di visualizzare le condizioni di aderenze tissutali risolte durante la procedura chirurgica.

La completa escissione chirurgica della cisti è risultata determinante e definitiva per la guarigione clinica del paziente.

Con follow-up a 12 mesi non si sono registrate recidive.

## REPERTI ECOGRAFICI NELLA MASTOCITOSI SISTEMICA CON LOCALIZZAZIONI EPATICHE DOPO SOMMINISTRAZIONE DI SONOVUE®

Tana C.\*<sup>[2]</sup>, Iannetti G.<sup>[2]</sup>, Di Gioacchino M.<sup>[1]</sup>, Mezzetti A.<sup>[1]</sup>, Schiavone C.<sup>[2]</sup>

<sup>[1]</sup>Dipartimento di Medicina e Scienze dell'Invecchiamento, Università "G. D'Annunzio" ~ Chieti-Pescara

<sup>[2]</sup>Unità di Ecografia Internistica, Dipartimento di Medicina e Scienze dell'Invecchiamento, Università "G. D'Annunzio" ~ Chieti-Pescara

**Obiettivi dello studio:** La mastocitosi sistemica è una malattia rara caratterizzata da un'anomala proliferazione clonale di cellule mastocitarie in vari organi e apparati tra cui cute, fegato e milza. All'esame ecografico convenzionale le lesioni epatiche appaiono solitamente rotondeggianti, ipoecogene e non generanti segnale colore all'indagine color power Doppler. Fino ad ora, tuttavia, nessuno studio ha valutato il comportamento di tali lesioni all'ecografia con mezzo di contrasto (CEUS). Lo scopo del nostro studio è stato pertanto quello di riportare il pattern di impregnazione contrastografica delle localizzazioni epatiche da mastocitosi sistemica, dopo somministrazione di SonoVue®.

**Materiali:** Due pazienti con diagnosi di mastocitosi sistemica (paziente 1, localizzazioni cutanee e gastrointestinali; paziente 2, localizzazioni gastrointestinali) e con riscontro incidentale di lesioni focali epatiche, sono stati sottoposti ad esame ecografico con mezzo di contrasto (SonoVue®), previo consenso informato scritto. La valutazione è stata effettuata da due operatori distinti, per ridurre al minimo le differenze inter-osservatore. L'esame è stato inoltre eseguito previa premedicazione, per ridurre il rischio di reazioni allergiche sistemiche gravi. Successivamente le lesioni sono state sottoposte ad esame istologico per rivelarne la natura.

**Risultati:** All'esame ecografico convenzionale entrambi i pazienti presentavano una lesione focale ipoecogena, non assumente segnale colore all'indagine CPD e delle dimensioni massime di 2,6 cm circa. Dopo somministrazione di SonoVue®, il pattern di impregnazione contrastografica era suggestivo per lesioni di natura maligna, con rapido washout in fase portale-venosa e hypoenhancement in fase portale-venosa e tardiva (Tabella 1). L'esame istologico di entrambi i noduli ha rivelato la presenza di infiltrazione mastocitaria.

**Conclusioni:** Le localizzazioni epatiche da mastocitosi presentavano un pattern contrastografico tipico per lesioni di natura maligna. In letteratura non vi sono altri studi riguardanti il comportamento del mezzo di contrasto ecografico nei pazienti con localizzazioni epatiche da mastocitosi sistemica. Sono necessarie ulteriori valutazioni su un più ampio campione di pazienti.

	Fase arteriosa	Fase portale-venosa (PV)	Fase tardiva
<b>Paziente 1</b> (Pz con localizzazioni cutanee e GI)	Lieve enhancement diffuso	Hypoenhancement	Hypoenhancement
<b>Paziente 2</b> (Pz con localizzazioni GI)	Enhancement periferico	Hypoenhancement	Hypoenhancement

**Tabella 1**

## ECOGRAFIA CON MEZZO DI CONTRASTO NELLA DIAGNOSI DI COLECISTITE ACUTA COMPLICATA CONFERMATA ISTOPATOLOGICAMENTE: DESCRIZIONE DI 8 CASI

Sagrini E.\*, Leoni S., Granito A., Pettinari I., Piscaglia F., Bolondi L.

Azienda Ospedaliero-Universitaria S. Orsola-Malpighi, Dipartimento di Malattie dell'Apparato Digerente e Medicina Interna ~ Bologna

**Obiettivi dello studio:** La perforazione della colecisti e gli ascessi paracolecistici sono severe complicanze della colecistite acuta, gravate da alte mortalità e morbidità. La sintomatologia è aspecifica e la diagnosi definitiva si raggiunge con metodiche panoramiche quali TC cmc o direttamente in sede chirurgica. L'ecografia B-mode nella diagnosi di colecistite complicata è limitata; il segno specifico di perforazione ("halo sign" difetto di parete) ha sensibilità variabile, e il sospetto si basa su segni indiretti, aspecifici, quali versamento pericolecistico o l'irregolare/marcato ispessimento parietale. In tale contesto l'integrazione con ecografia con mezzo di contrasto di 2° generazione (CEUS) può aumentare l'accuratezza diagnostica dell'ecografia B-mode: i dati della letteratura scientifica in tale ambito risultano scarsi, derivanti da pochi case reports.

**Materiali:** Si descrivono 8 pazienti con diagnosi operatoria di colecistite complicata da franca perforazione (4 su 8), ascesso paracolecistico (5 su 8) e colecistite gangrenosa-flemmonosa con intensa periviscerite/perforazione coperta (5 su 8) nei quali la CEUS (SonoVue®, Bracco, Milano) preoperatoria, eseguita a completamento dell'ecografia B-mode, poneva il sospetto di complicanza acuta. Si tratta di pazienti ricoverati presso la U.O. di Medicina Interna con diagnosi di colecistite acuta sulla base di una prima ecografia B-mode, esami di laboratorio e dati clinici congruenti. Venivano quindi sottoposti ad un secondo controllo ecografico (tempo mediano di 4 giorni dall'ingresso), completato da CEUS sulla base del quadro B-mode sospetto (ispessimento irregolare delle pareti in 7 casi su 8, sospetta discontinuità di parete in 4 casi su 8 e sospetto ascesso paracolecistico in un caso). In cinque pazienti su otto era disponibile anche una TC cmc preoperatoria.

**Risultati:** La CEUS confermava in tutti i casi la presenza di alterazioni parietali e/o paracolecistiche compatibili con complicanza acuta (perforazione e/o ascesso paracolecistico). In particolare l'aspetto CEUS suggestivo di perforazione risultava l'irregolare contrast-enhancement parietale con aree non perfuse indicative di un netto difetto nella parete colecistica (in 7 su 8 pazienti). Nell'unico caso in cui questo dato non si rilevava, la CEUS mostrava comunque un'area di ascessualizzazione paracolecistica, confermata nel reperto patologico che mostrava un ascesso paracolecistico senza franca perforazione. La TC cmc, disponibile in 5 su 8 pazienti, confermava il dato CEUS. In tutti i casi la complicanza riscontrata alla CEUS era confermata istopatologicamente su pezzo chirurgico. Si segnala che solo in un caso era presente versamento pericolecistico.

**Conclusioni:** La casistica presentata, pur limitata numericamente, mostra l'utilità della CEUS, metodica più economica e rapidamente disponibile rispetto alla TC e facilmente ripetibile, anche al letto del paziente, ad integrazione dell'ecografia B-mode nei casi di sospetta complicazione di colecistiti acute.

## L'ECOGRAFIA CON MEZZO DI CONTRASTO (CEUS) NELLA VALUTAZIONE DELLE LESIONI FOCALI EPATICHE SIMIL-CISTICHE/"SPORCHE"

Saturnino P.P.\*<sup>[1]</sup>, Catalano O.<sup>[2]</sup>, Sandomenico F.<sup>[2]</sup>, Vallone P.<sup>[2]</sup>, Petrillo A.<sup>[2]</sup>

<sup>[1]</sup>Presidio Ospedaliero Pineta Grande ~ Castel Volturno (CE) - <sup>[2]</sup>I.N.T. - G. Pascale ~ Napoli

**Obiettivi dello studio:** Le lesioni focali epatiche simil-cistiche/"sporche" all'esame ecografico basale (US) rappresentano una sfida dal momento che le vere cisti possono mimare una lesione solida mentre le lesioni solide possono essere confuse con le cisti. Il nostro studio oncologico monocentrico valuta il valore aggiunto della somministrazione del mezzo di contrasto ecografico (microbolle di esafioruro di zolfo) nello studio delle lesioni epatiche cistiche "sporche".

**Materiali:** Attraverso una valutazione prospettica, abbiamo identificato all'US, da gennaio 2006 a dicembre 2012, 48 pazienti con 50 cisti "sporche" (contenuto ipocogeno in 24 lesioni, assenza di rinforzo posteriore in 10 lesioni, entrambi i reperti in 16 lesioni). Questi pazienti venivano studiati per stadiazione oncologica /follow-up e non avevano precedenti esami per confronto; essi sono stati sottoposti ad una valutazione CEUS. La diagnosi è stata confermata da ulteriori indagini in 30 lesioni, dal follow-up in 18 e dalla biopsia in 2.

**Risultati:** L'US non è stata determinante, come per definizione, in tutte le lesioni (9-39 mm, media 20). L'ecostruttura epatica si presentava steatosica in 37 pazienti e normale negli altri. Un contenuto disomogeneo era maggiormente predittivo per lesione solida rispetto all'assenza di rinforzo di parete posteriore. La CEUS ha correttamente diagnosticato tutte le 24 cisti vere (100%) nei 24 pazienti e 25/26 lesioni solide (96%), 18 metastasi e 7 angiomi negli altri 24 pazienti. Solo una metastasi profonda è stata diagnosticata erroneamente come una cisti dalla CEUS.



**Conclusioni:** La CEUS consente di ottenere una diagnosi definitiva nei pazienti con il reperto US di cisti "sporca" epatica. La CEUS consente di escludere una lesione solida e di caratterizzare le vere lesioni solide. Questi dati sono di particolare valore nei paesi in cui l'US è considerata come la prima modalità di studio del fegato.

## DIAGNOSI CEUS DI ANEURISMA PORTALE COMPLICATO DA FISTOLA A-V: PRIMO CASO RIPORTATO IN LETTERATURA

Tana C.\*<sup>[1]</sup>, Iannetti G.<sup>[1]</sup>, Carrieri V.<sup>[2]</sup>, D'Amario V.<sup>[2]</sup>, Basti S.<sup>[2]</sup>, Cocco G.<sup>[1]</sup>, D'Alessandro P.<sup>[1]</sup>, Mezzetti A.<sup>[2]</sup>, Schiavone C.<sup>[1]</sup>

<sup>[1]</sup>Unità Operativa di Ecografia Internistica, Dipartimento di Medicina e Scienze dell'Invecchiamento, Università "G. D'Annunzio" ~ Chieti-Pescara

<sup>[2]</sup>Dipartimento di Medicina e Scienze dell'Invecchiamento, Università "G. D'Annunzio" ~ Chieti-Pescara

**Obiettivi dello studio:** L'aneurisma della vena porta è una condizione estremamente rara: fin'ora sono stati descritti solamente 50 casi in letteratura [1]. Lo scopo del nostro studio è stato quello di valutare il comportamento di tale lesione all'ecografia con mezzo di contrasto (CEUS).

**Materiali:** Un paziente di 64 anni si è recato nella nostra Unità Operativa di Ecografia Internistica a causa della persistenza di dispepsia da circa tre mesi. Gli esami di laboratorio (assetto emocromocitometrico completo, VES, funzionalità epatica e renale), sono risultati nella norma. L'ecografia addome ha rilevato la presenza di una ectasia fusiforme della vena porta con dimensioni massime di 2,2 x 1,5 cm. Tale dilatazione ha rivelato la presenza di un flusso turbolento con aspetto a "bandiera coreana" all'esame eco color Doppler. L'analisi spettrografica risultava suggestiva per un flusso misto (artero-venoso).

**Risultati:** L'ecografia con mezzo di contrasto (CEUS) ha documentato la presenza di un precoce (<10 sec) e persistente (>100 sec) enhancement della dilatazione nelle fasi arteriosa e portale, rispettivamente, ed un lento wash-out in fase tardiva. Progressivamente veniva visualizzato un sottile tramite di comunicazione con un ramo dell'arteria epatica comune, non visualizzabile all'esame ecografico fondamentale. Veniva pertanto posta diagnosi di aneurisma della vena porta complicato da tragitto fistoloso artero-venoso, come confermato da un esame angioRM eseguito successivamente.

**Conclusioni:** L'aneurisma della vena porta raramente si può manifestare con complicanze quali trombosi acuta e rottura. Nel nostro caso, la CEUS ha rivelato la presenza di una fistola A-V con alta accuratezza diagnostica. Al momento attuale, il nostro appare il primo caso di diagnosi CEUS di aneurisma portale complicato da tragitto fistoloso artero-venoso.

### Bibliografia

1. Rafiq SA, Sitrin MD. Portal vein aneurysm: case report and review of the literature. *Gastroenterol Hepatol (N Y)* 2007;3(4):296-8.

## RUOLO DELL'ECOGRAFIA ENDOANALE CON MDC NEL PLANNING PRECHIRURGICO DELLE FISTOLE PERIANALI

Arcidiacono A.\*<sup>[1]</sup>, Turtulici G.<sup>[2]</sup>, Corazza A.<sup>[1]</sup>, Nosenzo F.<sup>[1]</sup>, Perugin Bernardi S.<sup>[1]</sup>, Silvestri E.<sup>[2]</sup>

<sup>[1]</sup>Università degli Studi di Genova, Dipartimento di Radiodiagnostica ~ Genova - <sup>[2]</sup>Ospedale Evangelico Internazionale ~ Genova

**Obiettivi dello studio:** Le fistole perianali sono condizioni patologiche comuni che presentano elevata tendenza alla ricorrenza nonostante siano sottoposte ad adeguato intervento chirurgico. La ricorrenza è spesso dovuta alla presenza di focolai infettivi che passano inosservati durante l'intervento chirurgico. Attualmente è ormai largamente condiviso l'utilizzo preoperatorio di metodiche di imaging che consentono di determinare i precisi rapporti della fistola con il complesso sfinterico e di identificare l'eventuale presenza di tragitti fistolosi secondari che, se misconosciuti, potrebbero essere motivo di ricorrenza post-chirurgica.

Lo scopo del nostro studio è quello di valutare in pazienti con fistole perianali note l'eventuale presenza di tragitti fistolosi secondari mediante ecografia endoanale con iniezione di MdC all'interno della fistola stessa, al fine di consentire un adeguato planning preoperatorio, riducendo in tal modo il rischio di recidive postchirurgiche.

**Materiali:** Sono stati valutati 15 pazienti (10 maschi, 5 femmine; età media 48 ± 10 anni) con diagnosi clinica di fistola perianale, con orifizio esterno visibile e tragitto fistoloso primario precedentemente incannulato.

Ciascun paziente è stato sottoposto ad ecografia endoanale, mediante utilizzo di una sonda endocavitaria da 5-9 Mhz, con successiva iniezione all'interno della fistola incannulata di 4.8 ml di MdC (SonoVue®, Bracco) diluito in 20 cc di soluzione salina.

**Risultati:** In ogni paziente la valutazione ecografica endoanale con iniezione di MdC all'interno della fistola ha consentito di definirne il tipo (7 intersfinteriche, 5 trans-sfinteriche, 2 sovrassfinteriche, 1 extrasfinterica), la complessità, l'intero tragitto primario (compreso il rapporto con gli sfinteri interno ed esterno e con il muscolo elevatore dell'ano). In 7 pazienti sono stati identificati tragitti fistolosi secondari misconosciuti di cui l'indagine ecografica endoanale con MdC ha consentito di valutare il numero e l'intero decorso.

**Conclusioni:** L'utilizzo dell'ecografia endoanale con iniezione di MdC rappresenta una metodica sicura, efficace ed accurata nello studio delle fistole perianali. L'iniezione del MdC direttamente all'interno della fistola consente una valutazione anatomotopografica dettagliata non solo del tragitto fistoloso primario ma soprattutto di eventuali tragitti secondari che, se non adeguatamente identificati, sono frequentemente causa di recidiva.

L'utilizzo di questa metodica in fase preoperatoria permette quindi al chirurgo di stratificare i pazienti in gruppi di trattamento e si rivela estremamente utile soprattutto nel planning prechirurgico.

## ACCURATEZZA DIAGNOSTICA DELL'ELASTOSONOGRAFIA SHEAR WAVE (ELASTPQ®) E DEGLI INDICI DOPPLER NELLA VALUTAZIONE NON-INVASIVA DELLA FIBROSI EPATICA: RISULTATI PRELIMINARI

Garcovich M.\*, Zocco M.A., Riccardi L., Annicchiarico B.E., Grieco A., Siciliano M., Rapaccini G.L., Gasbarrini A., Pompili M.

*Università Cattolica del Sacro Cuore ~ Roma*

**Obiettivi dello studio:** L'elastografia real-time quantitativa (RTE) è una nuova metodica che permette di valutare in maniera non-invasiva il grado di fibrosi epatica attraverso la misurazione della rigidità epatica (in kPa). Lo scopo di questo studio era quello di determinare l'efficacia e l'accuratezza diagnostica dell'elastografia shear wave nella misurazione della fibrosi in pazienti sottoposti a biopsia epatica.

**Materiali:** Sono stati arruolati consecutivamente tutti i pazienti sottoposti a biopsia epatica nel Dipartimento di Medicina Interna del Policlinico Gemelli. La fibrosi epatica è stata valutata sui lobi destro e sinistro con il software ElastPQ applicato alla sonda convex di un ecografo iU22 (Philips Medical Systems). Inoltre sono stati valutati alcuni indici Doppler: gli indici di resistenza e pulsatilità dell'arteria epatica e delle arterie renali intraparenchimali, la velocità portale e il pattern flussimetrico delle vene sovraepatiche (incluso il damping index). La correlazione tra questi parametri quantitativi e il dato istologico è stata effettuata utilizzando il coefficiente di correlazione per ranghi di Spearman; sono state costruite curve ROC (receiver operating characteristic) per valutare l'area sotto la curva (AUC) nel caso di fibrosi F>2, F>3, e F=4.

**Risultati:** Abbiamo arruolato 45 pazienti (28 maschi e 17 femmine) con diagnosi di epatopatia cronica virale e non (HCV – 60%; NASH – 33%) sottoposti nella stessa giornata a biopsia epatica ed elastografia. La rigidità epatica è stata valutata sul lobo destro in tutti i pazienti, mentre nell'11% le misurazioni sul lobo sinistro sono risultate non efficaci o inattendibili. I valori mediani per il lobo destro e sinistro sono stati 4.11 (range 3.23–4.41) kPa e 3.67 (2.51–6.73) kPa per F0-F1, 7.1 (4.28–12.9) kPa e 8.38 (5.85–12.3) kPa per F2-F3, 13.58 (9.9–20.79) e 19.98 (10.31–31,34) kPa per F4.

L'area sotto la curva (AUC) per il lobo destro è risultata 0.91 (0.85–0.92; 95%CI) per F>2, 0.88 (0.73–0.90; 95%CI) per F>3 ed infine 0.96 (0.91–0.98; 95%CI) per F=4. Per quanto riguarda le misurazioni Doppler, solo il damping index è risultato essere correlato al grado di fibrosi, seppur in maniera non significativa. L'aggiunta degli indici Doppler al grado di rigidità epatica non ha aumentato l'accuratezza diagnostica dell'elastografia.

**Conclusioni:** L'elastografia con tecnica ElastPQ sembra essere una metodica affidabile nel discriminare il grado di fibrosi epatica in pazienti con epatite cronica virale e non-virale. Ulteriori studi su una più ampia casistica sono necessari per confermare l'efficacia di queste tecniche non-invasive.

## VALORE PREDITTIVO DELLA CEUS E DELLA RM IN DWI NELLA VALUTAZIONE DELLA RISPOSTA ALLA TERAPIA CON FARMACI ANTINEOANGIOGENETICI E A BERSAGLIO MOLECOLARE DELLE LESIONI MALIGNHE IPERVASCOLARI PRIMITIVE E SECONDARIE: RISULTATI PRELIMINARI

Malaspina C.\*, Ciccone V., Gravante S., Fiaschini P., Pallone B., Malaspina S., Rosi G., Scialpi M.

*Ist. Radiologia Università Perugia ~ Perugia*

**Obiettivi dello studio:** I farmaci antineoangiogenetici, mediante induzione di necrosi cellulare senza influenzare le dimensioni di una lesione, hanno radicalmente cambiato i criteri di valutazione convenzionali di efficacia terapeutica.

In uno studio preliminare gli Autori determinano il valore predittivo dell'ecografia con MdC per vena (CEUS) e della Risonanza Magnetica in diffusione (MR-DWI) nella valutazione della risposta alla terapia con farmaci antineoangiogenetici e a bersaglio molecolare delle lesioni maligne ipervascolari primitive e secondarie.

**Materiali:** Analisi retrospettiva degli esami CEUS ed MR-DWI di 8 pazienti con lesioni ipervascolari primitive e secondarie sottoposti a terapia antiangiogenetica. I pazienti presentavano lesione focale epatica (n=7) e lesione focale pancreatica (n=1).

È stata effettuata una valutazione quali - quantitativa delle immagini ecografiche ottenute con sistemi di post-processing VUEBOX. La RM è stata effettuata con sequenze morfologiche e in diffusione (DWI) e successiva ricostruzione della mappa ADC. Gli esami sono stati eseguiti prima dell'inizio della terapia ed i successivi controlli a una settimana, a 1 mese, 3 mesi e 6 mesi dal primo giorno di terapia. A sei mesi è stata ripetuta anche una TC di ristadiatione al fine di valutare l'accuratezza della CEUS e della MR-WI.

**Risultati:** La CEUS in 5 pazienti, responsivi alla terapia farmacologica a 6 mesi, ha dimostrato un'area di ridotta perfusione della lesione ( $\geq 15\%$ ) ed la MR-DWI e le mappe ADC rispettivamente riduzione della cellularità e aumento del segnale già al primo controllo dopo l'inizio della terapia. 3 pazienti, che a sei mesi non hanno risposto alla terapia, hanno presentato una discreta perfusione della lesione sia alla prima che alle successive valutazioni con CEUS ed una riduzione del segnale in MR-DWI.

**Conclusioni:** La CEUS e la MR-DWI consentono risultati comparabili ed un elevato valore predittivo positivo nella valutazione della risposta alla terapia con farmaci antineoangiogenetici e a bersaglio molecolare delle lesioni maligne ipervascolari primitive e secondarie.

## IL RUOLO DELL'ECOGRAFIA CON MEZZO DI CONTRASTO NELLA VALUTAZIONE DELLA TROMBOSI VENOSA NEI PAZIENTI ONCOLOGICI

Catalano O.\*<sup>[1]</sup>, Nunziata A.<sup>[3]</sup>, Saturnino P.P.<sup>[2]</sup>, Vallone P.<sup>[1]</sup>, Petrillo A.<sup>[1]</sup>

<sup>[1]</sup>I.N.T. - G. Pascale ~ Napoli - <sup>[2]</sup>Presidio Ospedaliero- Pineta Grande ~ Castel Volturno (CE) - <sup>[3]</sup>A.s.I Na1 ~ Napoli

**Obiettivi dello studio:** Illustrare la varietà dei casi usuali e non dello sviluppo della trombosi nei pazienti oncologici, con speciale enfasi della semeiotica CEUS. La trombosi venosa nei pazienti oncologici ha un ampio spettro di localizzazioni, presentazioni cliniche e reperti semeiologici ecografici. La CEUS consente una valutazione in tempo reale delle masse tumorali e delle anomalie venose dirette ed indirette.

I pazienti oncologici facilmente vanno incontro a problemi trombo embolici per la combinazione di diversi fattori. I depositi trombotici possono essere asintomatici e possono essere sottovalutati dal radiologo, il cui interesse principale è quello di definire la presenza e l'estensione della malattia oncologica. Non di meno si possono sviluppare complicazioni drammatiche.

**Materiali:** Mostriamo casi di trombosi venosa delle vene dell'addome e pelvi, studiate all'US, color-Doppler e CEUS. Vengono mostrati casi di trombosi maligna (HCC, carcinoma renale, surrenale, pancreatico, gastrointestinale etc.) con un enhancement in fase arteriosa e un vuotamento in fase venosa. Vengono infine considerati i trabocchetti interpretativi.

**Risultati:** Abbiamo ottenuto da questo lavoro una serie fondamentale di reperti CEUS nella trombosi venosa che si sviluppa nei pazienti oncologici.

**Conclusioni:** La CEUS ci consente di ottenere ulteriori informazioni quando si studiano i pazienti oncologici con anomalie venose. I radiologi dovrebbero prestare attenzione alla stretta correlazione tra il cancro e la trombosi, a causa delle conseguenze rilevanti sulla gestione dei pazienti e sul trattamento di questa evenienza.

## ECOGRAFIA TORACICA E POLMONARE IN TIN

Bellan C.\*, Murachelli C., Varsalone F.F., Cortese S., Auriemma A.

*Azienda Ospedaliera Bolognini ~ Seriate (BG)*

**Obiettivi dello studio:** Valutare ruolo e grado di accuratezza diagnostica dell'ecografia polmonare in TIN.

**Materiali:** Casi di: chilotorace, pneumotorace, pneumatoceci, s. da aspirazione massiva di meconio. G.A., eg 30+4 w, parto eutocico; liquido amniotico positivo per candida. A 10 giorni di vita comparsa di insufficienza respiratoria, sepsi da candida e riscontro ecografico di versamento corpuscolato, peritoneale sx, persistente fino a 3 mesi, confermato con RM addome e torace. Successivamente riscontro ecografico di versamento pleurico sx confermato radiologicamente. Si posiziona drenaggio pleurico con fuoriuscita di 15 ml/Kg/die di chilo e monitoraggio ecografico. In occasione di malfunzionamento del drenaggio, l'ecografia evidenzia ricomparsa di versamento e dislocazione del catetere. Per il persistere di abbondante fuoriuscita di chilo, si effettua intervento di decorticazione. Si pone diagnosi di sindrome di Noonan. M.G.L., eg. 24+5 w, parto eutocico, amniosite. Intubata e ventilata. Chiusura chirurgica di D. di Botallo. Sepsis da Stafilococco Aureo. A 35 giorni di vita riscontro radiologico di pneumatoceci bilaterali (18 mm. a dx e 14 mm. a sx), progressivo deterioramento respiratorio, HFOV. A 40 giorni pnx spontaneo dx iperteso: si drena fino a sua risoluzione, con contemporanea riduzione delle dimensioni del pneumatocele (l'ecografia ha evidenziato e monitorato l'evoluzione del pnx). Per la persistenza del pneumatocele sx, si posiziona catetere pigtail in aspirazione, fino a sua completa risoluzione. Il decorso è complicato da ricomparsa di pnx dx e da aumento delle dimensioni del pneumatocele dx; si drena il pnx "aggregando" anche il pneumatocele con completa risoluzione di entrambi. Le ecografie non hanno permesso la diagnosi dei pneumatoceci. F.V. eg. 40 w, parto eutocico, liquido amniotico poltaceo. Rianimazione primaria per inalazione massiva di meconio, lavaggio broncoalveolare, ventilazione meccanica. L'ecografia del torace evidenzia grave quadro di sindrome alveolo-interstiziale bilaterale e versamento pleurico bilaterale. Si esegue toracentesi ecoguidata e monitoraggio ecografico del quadro polmonare.

**Risultati:** L'ecografia si è dimostrata indagine utile nella diagnosi e monitoraggio delle patologie polmonari sopracitate, talvolta con elevato grado di sensibilità e specificità.

**Conclusioni:** L'ecografia polmonare e toracica in TIN è altamente sensibile e specifica per la maggior parte delle patologie (esclusi i pneumatoceci), oltre che maneggevole, ripetibile, innocua. Un suo utilizzo più ampio permette di evitare esami strumentali più invasivi, dannosi e costosi.

## DIAGNOSI ECOGRAFICA NELLE PATOLOGIE EMATOLOGICHE DELL'ANZIANO

Carrieri V.\*, Heichen M., Argentieri G., Zuccaro C., Cristofalo R.

*U.O.C. Geriatria Ospedale Perrino ASL Brindisi ~ Brindisi*

**Obiettivi dello studio:** Obiettivo dello studio è quello di evidenziare il contributo dell'ecografia nella diagnosi precoce del coinvolgimento epatico, splenico e linfonodale in presenza di sospetta patologia ematologica dell'anziano.

**Materiali:** Sono stati esaminati 50 casi clinici di pazienti ricoverati in Geriatria per sospetta patologia ematologica.

Tutti i pazienti sono stati sottoposti nella prima giornata di ricovero ad ecografia del collo, dell'addome completo e della pelvi. Tutti i pazienti sono stati successivamente sottoposti ad indagini diagnostiche di laboratorio e strumentali per confermare il sospetto diagnostico ecografico. I pazienti inclusi nello studio sono stati 30 donne e 20 uomini, età 65-90 anni, ricoverati con le seguenti diagnosi: anemia- linfadenomegalia di ndd- epatomegalia - splenomegalia - astenia e febbre di ndd-

**Risultati:** 15 pazienti presentavano all'ecografia linfonodi di tipo neoplastico a livello del collo e/o ascellare e/o inguinale, 10 pazienti presentavano splenomegalia, 5 pazienti splenomegalia con lesioni focali ipoecogene, 10 pazienti epatomegalia, 4 pazienti epatomegalia con lesioni focali ipoecogene solide, 6 pazienti presentavano linfonodi addominali di tipo neoplastico. Tutti i pazienti sono stati sottoposti a TAC total body, 15 a scintigrafia ossea, 7 a PET TAC. Tutti i pazienti dopo la consulenza ematologica e la conclusione dell'iter diagnostico strumentale sono stati sottoposti a biopsia linfonodale o biopsia epatica o splenica. Successivamente è stato impostato dall'ematologo l'adeguato programma terapeutico e l'iter di monitoraggio strumentale in cui l'ecografia è stata periodicamente eseguita secondo i suggerimenti dello specialista.

**Conclusioni:** L'esecuzione precoce dell'ecografia è indispensabile nel paziente anziano con sospetta patologia ematologica poichè consente di impostare il corretto successivo iter diagnostico e terapeutico, evitando indagini diagnostiche non appropriate. Nei casi esaminati la collaborazione costante tra geriatra, ematologo ed ecografista ha consentito di ridurre i tempi di degenza, di effettuare le procedure diagnostiche, anche invasive con elevata accuratezza e di monitorare l'evoluzione della patologia adeguatamente e di verificare la risposta alla terapia con frequenti esami ecografici.

## UTILITÀ DELLA ECOGRAFIA CLINICA IN UN REPARTO DI MEDICINA INTERNA

Bonoldi G.\*, Puricelli S., Zanotta D.

A.O. Ospedale di Circolo di Busto Arsizio ~ Busto Arsizio (VA)

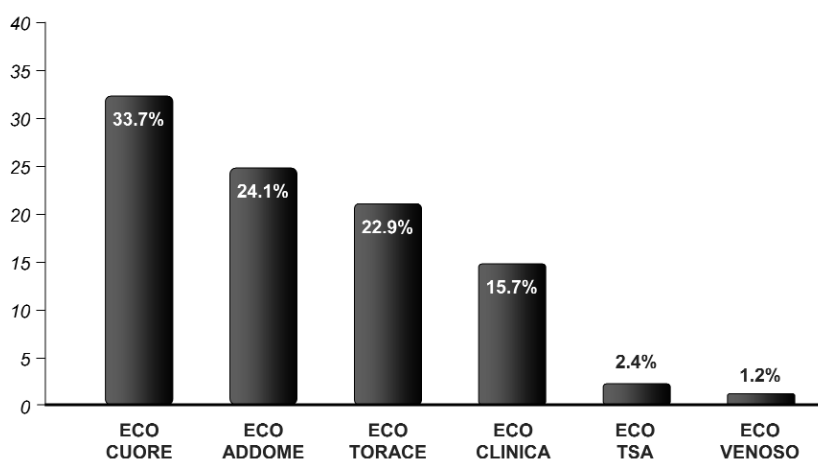
**Obiettivi dello studio:** L'ecografia clinica eseguita al letto del malato è una metodica non invasiva, di rapida e tempestiva esecuzione, ben tollerata dal paziente. Scopo dell'indagine è stabilire se lo studio ecografico può modificare in maniera significativa il decorso clinico dei pazienti ricoverati in ambito internistico.

**Materiali:** Sono state revisionate le cartelle cliniche di tutti i pazienti dimessi dall'1 al 31 maggio 2013 dalla Struttura Complessa di Medicina Interna 2 del Presidio Ospedaliero di Busto Arsizio, valutando il numero e la tipologia degli esami ecografici effettuati al letto dei pazienti dai medici di reparto e le conseguenti modifiche dell'iter diagnostico e del piano terapeutico che ne sono derivate.

**Risultati:** Nel corso del mese di maggio 2013 sono stati dimessi dal nostro reparto di Medicina Interna 82 pazienti. Durante la degenza 49 pazienti (59.8%) sono stati sottoposti ad una o più indagini ecografiche, in particolare (figura 1) sono state eseguite 28 ecocardiografie (33.7% del totale), 20 ecografie dell'addome (24.1%), 19 ecografie toraciche (22.9%), 13 ecografie cliniche (15.7%), 2 ecografie dei tronchi sopraortici (2.4%) e 1 ecografia venosa agli arti inferiori (1.2%). Solamente in 5 pazienti, pari al 10.2% del totale dei pazienti sottoposti ad ecografia, l'esame non ha indotto modifiche all'iter diagnostico-terapeutico mentre in ben 44 pazienti (89.8%) l'indagine ecografica ha determinato modifiche nella diagnosi (30.6%), nella terapia (16.3%) o in entrambe (42.9%). Grazie alle indagini ecografiche eseguite, il percorso diagnostico dei pazienti è stato perfezionato in particolare a carico dell'apparato cardiovascolare con 19 nuove diagnosi di cardiopatia non precedentemente nota (tra cui 6 casi di cardiopatia ipertensiva, 6 casi di cardiopatia valvolare e 4 casi di cardiopatia ischemica), dell'apparato respiratorio (5 nuove diagnosi tra cui 2 casi di polmonite), dell'apparato genitourinario (4 diagnosi), epatobiliare (3 diagnosi) e di altri distretti (2 nuove diagnosi).

**Conclusioni:** L'ecografia clinica, esame non invasivo, ripetibile, di facile esecuzione anche al letto del malato, rappresenta una metodica di rilevante importanza nel perfezionamento dell'iter diagnostico-terapeutico dei pazienti internistici; la possibilità di effettuare l'ecografia in reparto da parte dell'internista rende più tempestiva e mirata l'indagine, che può essere effettuata anche in pazienti critici o non collaboranti; oltre ad un miglioramento dell'iter diagnostico-terapeutico l'utilizzo della ecografia in reparto può portare anche ad una riduzione della durata della degenza.

Figura 1 - Indagini ecografiche eseguite in reparto (% sul totale).



## PERDITA DI MASSA OSSEA E SEVERITÀ DELLA FIBROSI EPATICA IN UNA COORTE DI PAZIENTI HIV/HCV CO-INFETTI

Li Vecchi V.<sup>[1]</sup>, Di Carlo P.<sup>[2]</sup>, Giannitrapani L.<sup>[1]</sup>, Campagna M. E.<sup>[1]</sup>, Alongi I.<sup>[2]</sup>, Amico I. D.<sup>[2]</sup>, Sprini D.<sup>[1]</sup>, Rini G. B.<sup>[1]</sup>, Soresi M.\*<sup>[1]</sup>

<sup>[1]</sup>U.O.C. Medicina Interna, Di.Bi.M.I.S., Policlinico Universitario "P. Giaccone", Palermo ~ Palermo

<sup>[2]</sup>U.O.C. Malattie Infettive, Dipartimento di Scienze per la Promozione della Salute e Materno Infantile,  
Policlinico Universitario "P. Giaccone", Palermo ~ Palermo

**Obiettivi dello studio:** La perdita di massa ossea è recentemente emersa come co-morbilità nel paziente "human immunodeficiency virus" (HIV)-positivo. Vi è una limitata evidenza scientifica sull'associazione tra epatite cronica C e disordini scheletrici. Lo studio si propone di valutare la presenza di una relazione tra fibrosi epatica (FE) e ridotta densità minerale ossea nei pazienti con co-infezione HIV/"hepatitis C virus" (HCV).

**Materiali:** 194 HIV-positivi (129 HIV mono- e 65 HIV/HCV co-infetti) sono stati consecutivamente arruolati. L'assorbimetria a raggi X a doppia energia (DEXA) è stata ottenuta nei soggetti con e senza co-infezione con HCV. La FE veniva misurata come "liver stiffness" (LS) all'esame elastografico tramite FibroScan, nei pazienti coinfecti. La FE è stata inoltre valutata tramite il marcatore biochimico FIB-4 nell'intera coorte HIV-positiva.

**Risultati:** Il grado di mineralizzazione ossea ha mostrato valori ridotti in 135 (69,5%) soggetti HIV-positivi. Osteoporosi franca era presente in 50/194 (26%) soggetti HIV-positivi. La prevalenza di osteoporosi era maggiore negli HIV/HCV co-infetti vs gli HIV mono-infetti (33,8% vs 21%) ( $P < 0,05$ ). Nei pazienti con co-infezione il DEXA T-score femorale correlava negativamente con la LS ( $P < 0,02$ ) e i valori di FIB-4 correlavano negativamente con il DEXA T-score femorale e lombare ( $P < 0,01$ ;  $P < 0,03$ ). Quando i pazienti venivano stratificati in base al sesso, valori più severi di LS e di FIB-4 correlavano negativamente con i DEXA T-scores femorale e lombare solo nelle donne HIV/HCV co-infette (Tabella 1).

**Conclusioni:** La perdita di massa ossea è risultata significativamente maggiore nei pazienti HIV/HCV co-infetti rispetto ai mono-infetti e correlava significativamente con la severità della FE nel sesso femminile. Tali dati suggeriscono che le donne HIV/HCV coinfecte con più severa FE sono a più alto rischio di fratture vertebrali e femorali rispetto ai maschi HIV mono- e co-infetti e alle donne HIV mono-infette.

Ulteriori studi sono necessari per delucidare il preciso meccanismo responsabile dell'associazione tra severità dell'epatite cronica C e perdita di massa ossea nel sesso femminile e non maschile con infezione da HIV.

**Tabella 1** Correlazione tra DEXA T-score lombare/femorale e fibrosi epatica valutata con metodi non invasivi

	HIV/HCV Liver stiffness				HIV/HCV FIB-4				HIV FIB-4			
	Femmine n=18	P <	Maschi n=47	P <	Femmine n=18	P <	Maschi n=47	P <	Femmine n=55	P <	Maschi n=74	P <
<b>T-score Lombare</b>	$\rho=-0,45$	0,05	$\rho=0,07$	Ns	$\rho=-0,64$	0,005	$\rho=-0,04$	Ns	$\rho=-0,09$	Ns	$\rho=-0,41$	Ns
<b>T-score Femorale</b>	$\rho=-0,54$	0,04	$\rho=-0,23$	Ns	$\rho=-0,6$	0,01	$\rho=-0,2$	Ns	$\rho=-0,18$	Ns	$\rho=-0,4$	Ns

$\rho$ =Coefficiente per ranghi di Spearman



## TECNICHE ECOGRAFICHE NELLA VALUTAZIONE DELLO STATO VOLEMICO DEL PAZIENTE SOTTOPOSTO AD EMODIALISI

Soattin M.<sup>[1]</sup>, Vitturi N.<sup>[1]</sup>, Simoni F.\*<sup>[1]</sup>, Maresca L.<sup>[1]</sup>, Rizzolo M.<sup>[2]</sup>, Dugo M.<sup>[2]</sup>

<sup>[1]</sup>Dipartimento di Medicina-Azienda Ospedaliera-Università degli Studi di Padova ~ Padova

<sup>[2]</sup>Treviso ~ U.O. Nefrologia ed Dialisi-Ospedale Ca' Foncello-Treviso

**Obiettivi dello studio:** Il bilancio dei fluidi è di fondamentale importanza nei pazienti sottoposti ad emodialisi poiché sia l'eccessiva rimozione di liquidi che il loro eccesso è causa di aumentata mortalità in questi pazienti. Il peso secco è generalmente stimato tramite parametri clinici o tecniche bioimpedenziometriche (BIS). L'ecografia della cava inferiore è utilizzata per stimare la pressione venosa centrale mentre l'ecografia polmonare, tramite l'individuazione delle linee B polmonari, per valutare l'acqua libera extravascolare polmonare. Il nostro studio ha lo scopo di chiarire l'utilità delle tecniche ecografiche nel valutare lo stato d'idratazione del paziente durante la seduta di emodialisi.

**Materiali:** 130 pazienti consecutivi in trattamento emodialitico trisettimanale, senza evidenze di cardiopatia o segni di scompenso emodinamico, sono stati sottoposti a valutazione clinica con stima del peso secco, a bioimpedenziometria spettroscopica (BIS), ad ecografia polmonare per la ricerca delle linee B e ad ecografia della vena cava inferiore. Le misurazioni sono state eseguite immediatamente prima e dopo la seduta dialitica.

**Risultati:** Alla fine della dialisi il calo ponderale registrato è stato pari a  $2.3 \pm 0.9$  (SD) kg. Il numero di linee B è diminuito da 3,3 a 1,6 ( $p < 0,000$ ), i diametri cavali sono diminuiti da 1,67 a 1,30 mm ( $p < 0,000$ ) alla fine dell'espriro e da 1,12 a 0,87 mm ( $p < 0,000$ ) alla fine dell'inspirio. La riduzione delle linee B correla con la riduzione di peso ( $p < 0,000$ ); questo al contrario non avviene per le misurazioni della vena cava inferiore. Alla fine della dialisi il numero totale di linee B correlava con il peso residuo stimato con la bioimpedenza ( $p < 0,000$ ) così come correlavano i diametri cavali post-dialisi in espriro ( $p 0,008$ ) ed in inspirio ( $p 0,05$ ).

**Conclusioni:** La riduzione del numero di linee B correla con la perdita di liquidi ottenuta con l'emodialisi, nonostante il loro numero esiguo alla rilevazione pre-dialisi nella popolazione valutata, confermando che l'ecografia polmonare può identificare anche piccole variazioni dell'acqua libera extravascolare polmonare. Al contrario, la misurazione ecografia dei diametri della vena cava inferiore non sembra riflettere l'entità dei fluidi rimossi nelle fasi immediatamente successive alla dialisi. La stima del peso secco ricavata dai parametri clinici sembra avere scarsa correlazione sia con i dati impedenziometrici che con le tecniche ecografiche. Questi dati sembrano indicare che l'ecografia polmonare possa avere un ruolo nella gestione del paziente sottoposto ad emodialisi.

## PROPOSTA DI CLASSIFICAZIONE ECOGRAFICA DEI SIEROMI POST-OPERATORI (SPO) DOPO ERNIOPLASTICA PROTESICA LAPAROSCOPICA (EPL) DELLE ERNIE VENTRALI (EV)

Piazzese E.M.S.\*, Mazzeo G.I., Galipò S.

Casa di Cura San Camillo ~ Messina

**Obiettivi dello studio:** Il sieroma post-operatorio (SPO) è una delle complicanze più comuni dopo la riparazione protesica laparoscopica (RPL) delle ernie ventrali (EV), anche se l'incidenza riportata in letteratura è alquanto variabile (0.5-78%); ciò è riconducibile sia al fatto che tale complicanza resta spesso asintomatica (evidenziabile soltanto con indagini come la TC e l'ecografia) o per lungo tempo paucisintomatica, sia perché la definizione e i criteri di valutazione (clinici e/o radiologici) impiegati nei diversi studi non sono sempre gli stessi.

Noi proponiamo una classificazione dei SPO dopo RPL delle EV basata sui rilievi ecografici, che consenta un inquadramento condivisibile di questa complicanza.

**Materiali:** Su 73 pazienti affetti da EV (laparoceli ed ernie della parete addominale anteriore) sottoposti a RPL (con posizionamento di mesh in sede peritoneale) è stata eseguita un'ecografia della parete addominale (con sonda lineare ad alta frequenza e talora anche con sonda convex) dopo 3, 7, 15, 21 e 28 giorni e successivamente a distanza di 3 e 6 mesi dall'intervento. Ad ogni controllo sono state annotate sede, caratteri ecosemiologici e dimensioni del SPO (se presente).

**Risultati:** Alla fine dello studio grazie a tutti i rilievi ecografici ottenuti è stato elaborato uno schema classificativo degli SPO basato su 3 parametri principali (sede, caratteri ecosemiologici e volume che caratterizzano il tipo di SPO), ciascuno dei quali suddiviso in 5 diverse classi a cui viene attribuito un preciso punteggio; dalla somma dei punteggi assegnati si ottiene un valore (variabile da 3 a 15) che rappresenta un indice prognostico (IP). Un valore di IP basso è tipico dei SPO asintomatici, di

piccole dimensioni e che si risolvono spontaneamente in breve tempo e senza necessità di ricorso a terapie invasive, mentre nel caso di valori alti di IP si è in presenza di SPO più o meno sintomatici e voluminosi, ma che tendono a persistere per lunghi periodi (SPO inveterati) e che spesso si complicano e/o richiedono un approccio terapeutico di tipo interventistico.

**Conclusioni:** Mediante questo tipo di innovativa classificazione proposta (unica in letteratura, ma probabilmente suscettibile di future modifiche e miglioramenti) si può ottenere un preciso inquadramento nosologico e prognostico dei SPO dopo RPL delle EV; infatti consentirebbe al chirurgo di “prevedere” l’evoluzione clinica e temporale di tale complicanza e di pianificare la terapia di volta in volta più opportuna (prospettabile una futura standardizzazione di protocolli terapeutici in base all’IP). Infine questa classificazione può rappresentare per i vari autori lo strumento più idoneo per valutare con univocità la formazione dei SPO in relazione alla tecnica chirurgica adottata e/o al tipo di materiale protesico impiegato. Serviranno ulteriori studi e su casistiche numericamente rilevanti per valutare la reale utilità di tale classificazione ecografica.

## ECOGRAFIA CAROTIDEA CON VALUTAZIONE DELLO SPESSORE MEDIO-INTIMALE NELLA VALUTAZIONE DEGLI EFFETTI DEL TRAPIANTO RENALE SULLA STRUTTURA E FUNZIONE CARDIACA

Brescia F.\*<sup>[1]</sup>, Massimetti C.<sup>[2]</sup>, Pofi E.<sup>[1]</sup>

<sup>[1]</sup>U.O. Diagnostica per Immagini Ospedale Belcolle ~ Viterbo - <sup>[2]</sup>U.O. Nefrologia e Dialisi Ospedale Belcolle ~ Viterbo

**Obiettivi dello studio:** La patologia cardiovascolare è la principale causa di morte nel pz con trapianto renale (RTx). L’ipertrofia ventricolare sinistra (IVS) è un fattore di rischio indipendente per gli eventi cardiovascolari e la mortalità nella insufficienza renale cronica. Il trapianto renale è stato associato con una significativa regressione dell’IVS.

Scopo dello studio è stato valutare la prevalenza dell’ IVS nella nostra popolazione di pazienti con RTx e la sua associazione con i principali fattori di rischio per l’IVS.

**Materiali:** 73 pz con RTx venivano sottoposti ad ecocardiogramma ed ecografia delle arterie carotidee bilateralmente per la valutazione dello spessore medio-intimale carotideo (SMIC). Tutti venivano valutati per: PTH, Hb, omocisteina, proteina C-reattiva (PCR), eGFR (CKD-EPI), proteinuria, pressione arteriosa (PA), indice di massa corporea, terapia immunosoppressiva ed antipertensiva.

**Risultati:** L’indice di massa cardiaco del ventricolo sinistro (iMCVS) era di  $116 \pm 31$  g/m<sup>2</sup> (v.n. < 95 g/m<sup>2</sup> F e < 115 g/m<sup>2</sup> M; J Am Soc Echocardiogr 2005; 18:1454-7) e la frazione d’ieiezione del VS era del  $61 \pm 7\%$ . L’IVS era presente nel 59% dei nostri pazienti (43/73), mentre nei nostri pazienti in emodialisi questa percentuale è del 68%. L’IVS era eccentrica in 23 dei 43 pazienti con IVS e concentrica in 20/43. L’iMCVS era correlato con la PA sistolica ( $r=.239$ ;  $P<.05$ ) e con lo SMIC ( $r=.276$ ;  $P<.05$ ). I pazienti con più elevato iMCVS avevano più lunga età del RTx ( $118 \pm 81$  vs  $89 \pm 63$  mesi,  $P<.05$ ) e sCr più elevata ( $1.7 \pm 0.7$  vs  $1.6 \pm 0.4$  mg/dl,  $P<.01$ ) rispetto ai pazienti con iMCVS normale. Non vi erano significative differenze nei valori di iMCVS tra i pazienti con eGFR normale (> 60 mL/min/1.73 m<sup>2</sup>) o basso eGFR (<60 mL/min/1.73 m<sup>2</sup>), così come non vi erano significative differenze tra i pazienti con elevato o normale iMCVS, in particolare per numero di ipertesi e per tipo di terapia antipertensiva. Rispetto ai pazienti con iMCVS normale il numero dei pazienti con IVS che assumevano steroidi e tacrolimus era maggiore (34 vs 19 e 20 vs 10, rispettivamente). In 16 pazienti è stato eseguito un ecocardiogramma di controllo, mediamente dopo 12 mesi, e ne è risultato che l’iMCVS era invariato  $117 \pm 28$  g/m<sup>2</sup> rispetto a valori basali di  $116 \pm 23$  g/m<sup>2</sup> ( $P=NS$ ), invariati erano anche tutti gli altri indici strumentali e di laboratorio.

**Conclusioni:** L’RTx non sembra condizionare la prevalenza dell’IVS che continua a rimanere elevata in questi pazienti. Sebbene l’eziopatogenesi della IVS sia multifattoriale, nella nostra esperienza un peso importante sembrano avere l’ipertensione arteriosa sistolica e l’entità del danno vascolare.

## UTILITÀ DEL TWINKLING ARTIFACT (TA) NELLA DIAGNOSI DELLA CALCOLOSI URINARIA (CU): ANALISI SU 123 PAZIENTI

Piazzese E.M.S.\*, Mazzeo G.I., Galipò S.

Casa di Cura San Camillo ~ Messina

**Obiettivi dello studio:** Il twinkling artifact (TA) viene definito come un artefatto ecografico che si genera all’eco color Doppler per l’interazione fra il fascio di ultrasuoni e una formazione calcifica; visivamente si presenta come un insieme di pixel colorati

che si genera dentro, intorno e lungo il cono d'ombra della formazione in esame. Tale artefatto sembra essere influenzato dalla potenza acustica dell'apparecchio, mentre non sono rilevanti gli altri parametri di regolazione strumentale come il guadagno del colore, il range di velocità, il filtro di colore e la profondità focale (Aytac SK et al. 1999, Kamaya et al. 2003). Secondo quanto dimostrato in vitro da Chelfouh, il TA sarebbe sempre presente nei calcoli con superficie sfaccettata, variabile in quelli con superficie irregolare e assente se la superficie è liscia. Abbiamo valutato l'utilità clinica del TA nella diagnostica ecografica della calcolosi urinaria (CU).

**Materiali:** Sono stati inseriti nello studio 123 pazienti sintomatici (colica renale, ematuria, disuria) con sospetta CU, sottoposti a ecografia dell'apparato urinario e con riscontro di un reperto che secondo la ecosemiologia era compatibile per le sue caratteristiche (sede, ecogenicità, forma, dimensioni, cono d'ombra) ad un calcolo. In questi casi abbiamo applicato la funzione eco color Doppler allo scopo di evocare il TA.

**Risultati:** Nei pazienti in esame sono state rilevate all'ecografia (eseguita secondo metodica B-mode con sonda convex ad alta frequenza) 159 sospette formazioni calcolotiche con la seguente localizzazione: 122 a sede renale, 16 a livello dell'uretere sottogiuntale, 13 in corrispondenza dell'uretere prevescicale, 8 in vescica. Delle 159 sospette formazioni calcolotiche rilevate 151 (pari al 94.9%) presentavano all'interno del box colore il TA, mentre nei restanti 8 (5.1%) era assente; di questi ultimi privi dell'artefatto 7 erano a sede renale (87.5%) e 1 a sede vescicale (12.5%, poi riconosciuto con una cistoscopia diagnostica come un coagulo di fibrina secondario a cistite).

**Conclusioni:** Secondo i risultati della nostra iniziale esperienza, che sono sovrapponibili a quelli deducibili dalla letteratura, appare evidente che il TA è presente con elevata frequenza nella CU; il suo riconoscimento pertanto potrebbe rappresentare un utile segno ecosemiologico e nello specifico in caso di spot iperecogeni di dubbia interpretazione diagnostica può contribuire alla miglior definizione della natura calcolotica. Tuttavia per definirne la sensibilità, la specificità e l'utilità nella pratica clinica è necessario il confronto con altre metodiche di imaging (Rx diretta apparato urinario, Urografia, TC spirale).

## MASSE ADDOMINALI NEL PAZIENTE ANZIANO: CONTRIBUTO DELL'ECOGRAFIA

Carrieri V\*, Argentieri G., Diviggiano E., Devicienti C., Zuccaro C.

*U.O.C. Geriatria Ospedale Perrino Asl Brindisi ~ Brindisi*

**Obiettivi dello studio:** Obiettivo dello studio è di valutare il contributo dell'ecografia nell'evidenziare precocemente nel paziente anziano, ricoverato per sospetta massa addominale, la corretta patologia, consentendo di pianificare adeguatamente l'iter diagnostico e terapeutico.

**Materiali:** Sono stati esaminati 100 casi clinici di pazienti con età superiore a 65 anni ricoverati in Geriatria con diagnosi di sospetta massa addominale. Tutti i pazienti (60 donne e 40 uomini, età da 65 a 95 anni) sono stati sottoposti nella prima giornata di ricovero ad ecografia addominale. Tutti i pazienti sono stati successivamente sottoposti ad indagini di laboratorio e strumentali per confermare la diagnosi ecografica.

**Risultati:** Le masse addominali sospettate all'esame clinico sono state evidenziate con l'ecografia addominale come:  
- 25 casi di cirrosi epatica con epatomegalia, di cui 15 con ascite. In 13 casi era presente anche un epatocarcinoma (7 multifocali). -8 casi di splenomegalia -7 casi di epatosplenomegalia da patologia ematologica. -5 aneurismi dell'aorta addominale. - 5 neoplasie del colon. - 2 casi di cisti idatidee, di cui una che occupava completamente la cavità addominale. -8 patologie utero ovariche (5 ovariche e 3 uterine). -10 laparoceli. -10 idrope della colecisti. -10 casi di ascite di origine sconosciuta. -5 casi di neoplasia renale. -5 casi di cisti renali voluminose.

**Conclusioni:** In tutti i casi sono state effettuate indagini diagnostiche per confermare i risultati dell'ecografia. L'iter diagnostico è stato indirizzato correttamente e rapidamente già nel primo giorno di ricovero. È stata effettuata un'analisi comparativa di alcuni dati: durata della degenza media, numero di esami diagnostici utilizzati, costo delle terapie effettuate sia nel gruppo dei 100 pazienti esaminati il primo giorno di ricovero con ecografia, sia in un gruppo di pazienti ricoverati in passato e già dimessi, analizzando le cartelle cliniche, con diagnosi d'ingresso di massa addominale. Il confronto dei dati ha evidenziato una riduzione della degenza media, una riduzione del numero di indagini diagnostiche ed una riduzione dei costi per farmaci nel gruppo dei 100 pazienti esaminati subito con ecografia addominale. In conclusione l'indagine ecografica deve essere sempre eseguita precocemente soprattutto nei pazienti anziani per evitare spreco di tempo e di risorse e per incrementare l'accuratezza della diagnosi e terapia.

## INDICE DEGLI AUTORI

### A

Abate M.	13; 33; 52; 53
Abategiovanni M.	46
Abbattista T.	4; 62
Acampora A.	40; 41; 58, 66; 67
Acampora P.	46
Albarelo F.	57
Alongi I.	76
Altobelli C.	46
Amico I.D.	76
Anastasio P.	46
Andreone P.	5; 22
Angeli G.	68
Angeli P.	5
Annicchiarico B.E.	72
Arcidiacono A.	39; 48; 50; 51; 71;
Ardizzone S.	3
Argentieri G.	74; 79
Auriemma A.	74

### B

Babino G.	44; 45; 64
Baldari D.	40; 41; 58; 66; 67
Barbara G.	6
Bargellini P.	36
Barile G.	64
Barontini R.	68
Bartocci M.	63
Baserga C.	31
Basti S.	71
Bellan C.	74
Benedetti E.	23; 28
Benelli A.	57
Berritto D.	13
Bertolotto M.	8; 9; 10; 12
Bezzio C.	3; 42; 43; 44
Bindi I.	59
Bizzotto P.	6; 16
Bolognesi M.	5; 10; 16
Bolondi L.	3; 18; 70
Bolzoni E.	42
Bombonato G.	6; 16
Bonazzi M.	38
Bongiorno D.	18
Bonifazi L.	68
Bonoldi G.	75
Bonucchi D.	8
Bortolotti M.	6
Bortolotto C.	35
Bosso P.	61

Brescia F.	78
Brocco S.	6; 11; 16
Brodosi L.	4
Brunelli E.	4
Bruno B.	23; 28
Buda G.	23; 28
Bufalari A.	68
Buonocore R.	44; 45; 61; 64
Busilacchi P.	4

### C

Cacciato F.	8; 9; 10
Calabrese F.	10
Calabrò A.	33
Campagna M.E.	47; 76
Campioni P.	57
Canepari E.	35
Cannaò P.	57
Capasso G.	46
Capasso M.	37
Cappelli G.	8
Caputo C.	6
Caracciolo F.	23; 28
Caramella D.	28
Carbone M.	44; 45; 64
Carbotta G.	27
Caremani M.	21
Carlon M.	33
Carone G.	24
Carone L.	35
Carrieri V.	71; 74; 79
Caruso P.	31
Casali C.	17; 21
Catalano D.	25; 62
Catalano O.	24; 26; 56; 70; 73
Cavallaro M.	10
Caviggioli F.	31
Cecchetto L.	5; 10; 16
Ceci L.	36
Cecilioni L.	28
Cerri F.	28
Ciampi B.	32; 54; 55
Ciccone V.	61; 64; 72
Cipriani C.	25; 62
Cocco G.	71
Conti F.	4; 22
Corazza A.	39; 48; 50; 51; 71
Cortese S.	74
Cristofalo R.	74

### D

D'Alessandri M.	27
D'Alessandro P.	46; 71

D'Amario V.	71
D'Amato M.	25
D'Ambrosio U.	9
D'Anna G.	41
De Angelis C.	6
De Franchis R.	2; 42
De Giorgio R.	6
De Molo C.	4; 22; 49
de Sio C.	3; 47
de Sio I.	3; 15; 46; 47
de Stefano G.	6
Del Bene M.	21
Del Prete A.	3; 47
Del Sordo M.	27
Dell'Atti L.	59
Dell'Era A.	42
Derchi L.	12
D'Errico A.	22; 49
Devicienti C.	79
Di Bartolo V.	66
Di Carlo P.	76
Di Donato O.	56
Di Gioacchino M.	69
Di Giovine M.	62
Di Leo N.	9; 11
Di Mare L.	9
Di Martino F.	6
Di Micoli A.	28
Di Serafino M.	59
Dimeco F.	17; 21
Dimitri L.	25
Diviggiano E.	79
Draghi F.	35
Drudi F.M.	9; 11
Duca P.G.	42
Dugo M.	77

### E

Esposito A.	40; 58; 66; 67
-------------	----------------


### F

Fabbi M.	38
Fabbro E.	31; 50; 52; 56; 57
Fabrizi G.	63
Farella N.	6
Favali D.	8
Federico A.	3; 47
Ferlita A.	66
Ferrero G.	13; 31; 32; 50; 52; 56
Fiaschini P.	72
Filice S.	26
Fiorini E.	4; 6; 22
Fiorini G.	49

Fociani P.	2	<b>L</b>	Monteleone M.	2;42;43;44	
Fontana F.	57	Lacelli F.	13; 23; 34	Mori G.	8
Fonti P.	36;37;68	Lapini L.E.	21	Murachelli C.	74
Formicola F.	58	Legnani F.	17; 21	Musco B.	14
Foti T.	25;62	Lenzi M.	22	<b>N</b>	
Franceschini E.	16	Leoni S.	3; 18; 70	Nader G. A.	10
Francesco K.	31	Lettieri G.	59	Natella R.	44
Francica G.	15	Li Vecchi V.	76	Nesca A.	27
Fumarola A.	27	Lionetti R.	40	Nickolic D.	66
Funaro A.	3;47	Lippolis P.V.	14; 23; 28; 32; 54; 55	Niosi M.	3;47
Furfaro F.	2;42;43;44	Lobianco R.	11	Nocentini C.	59
<b>G</b>		Lodrini S.	17	Nosenzo F.	39;48;50;51;71
Gabriella V.	22	Loguercio C.	3;47	Nucci F.	59
Galassi M.	3	Luceri A.	59	Nugara G.	47
Galimberti S.	23	Lunardi F.	62	Nunziata A.	56;73
Galipò S.	77;78	<b>M</b>		<b>O</b>	
Gallo S.	64	Maccabruni V.	39	Orciuolo E.	23;28
Gandolfo N.	23	Maconi G.	2;42;43	Orlandi D.	31;32;51;52;53;56;57
Garcovich M.	72	Maggi M.	62	Orlandi P.E.	28
Gasbarrini A.	72	Maggio C.	68	Orlandi R.	36
Ghinassi R.	59	Maghella F.	9;11	Orsitto E.	14;32;54;55
Giannitrapani L.	47;76	Magi F.	59	<b>P</b>	
Giganti M.	57	Magistrelli L.	32	Palasciano G.	36
Giglio R.V.	66	Malaspina C.	61;72	Pallone B.	72
Giorgio A.	6	Malaspina S.	61;72	Pallotti F.	6
Gisonni P.	40;41;58;66;67	Malpassini F.	9;11	Palmieri V.O.	36
Giuliano V.	42	Mammarella C.	46	Paloni C.	36
Gnudi G.	38	Mancini R.	14	Panzarola P.	61
Granata V.	24	Manfredi S.	38	Paradies P.	36
Grani G.	27	Mantegazza C.	43	Parenti G.C.	57
Granito A.	70	Manzoni C.	63	Patti A.M.	66
Granito M.	8	Maresca L.	77	Pecoraro G.	66
Gravante S.	72	Marigliano C.	9	Pecorelli A.	18
Gregorini C.	59	Marinelli S.	18	Pelliccia P.	46
Grieco A.	72	Marotti N.	59	Perin A.	17;21
Guadagni S.	14	Martini C.	13;23;32;34	Perrone R.	8;9;10
Gualtieri E.	57	Martino M.	41	Perugin Bernardi S.	39;48;52;56;71
Guizzardi G.	28	Martiradonna A.	64	Pesce P.	10;16
<b>H</b>		Massimetti C.	78	Petremolo A.	41
Heichen M.	74	Mastidoro M.R.	62	Petrillo A.	24;26;56;70;73
<b>I</b>		Matano E.	41	Petrini M.	23;28
Iacono F.	67	Mattei L.	17;21	Pettinari I.	70
Iadevaia M.	3;47	Maturanza M.	50	Pflipsen M.	62
Iannelli M.	8;9;10	Mazio F.	41	Piazzese E.M.S.	77;79
Iannetti G.	69;71	Mazzeo G.I.	77;78	Pirri C.	25
Inchingolo R.	19;30	Mazzotta E.	4;6;22	Piscaglia F.	3;18;70
<b>K</b>		Melchiorre D.	32;54;55	Piscitelli A.P.	25
Klinger M.	31	Meucci R.	3;47	Pofi E.	78
		Mezzetti A.	69;71	Pollaccia E.	47
		Monetti F.	28		
		Montalto G.	66		

Pompili M.	72	Schiavone C.	13; 33; 46; 52; 53; 69; 71	Vallone G.	44; 45; 64
Pozza M.	62	Scialpi M.	61; 72	Vallone P.	70; 73
Prada F.	17; 21	Scognamiglio U.	6	Vanella L.	10
Previato L.	33	Sconfienza L.M.	13; 31; 32; 52; 57	Varriale A.	62
Puccia F.	47	Sdao S.	57	Varsalone F.F.	74
Pucciarelli M.	14	Seccia M.	14	Venerandi L.	3; 18
Puricelli S.	75	Semplicini L.	37	Verardo A.	5
<b>R</b>		Serafini G.	13; 23; 31; 32; 34; 57	Verdelli B.	59
Ramazzina E.	19; 30	Serra C.	6; 22; 49	Vergara E.	40; 41; 58; 66
Ramirez A.	59	Serruto A.	47	Vetrano I.G.	17
Rapaccini G.L.	72	Setola S.V.	24; 56	Vinci V.	31
Rendine A.	46	Severino R.	40; 58; 66	Vitale L.M.	3; 46; 47
Renzulli M.	3	Sgambato D.	3; 47	Vitale M.	27
Riccardi L.	72	Siciliano M.	72	Vitturi N.	33; 77
Riccitiello F.	44; 45	Silvestre P.	37	Volta A.	38
Ridolfi F.	4	Silvestri E.	31; 32; 39; 48; 50; 51; 52; 56; 71	<b>Z</b>	
Righi S.	4; 22	Simeone A.	25; 62	Zabbara A.	66
Rinaldi L.	46	Simoni F.	33; 77	Zanforlin A.	19; 30
Rini G.B.	76	Simonini M.S.	39	Zanghieri G.	39
Rizzo M.	66	Smargiassi A.	19; 30	Zanotta D.	75
Rizzolo M.	77	Soattin M.	77	Zaza V.	36
Rollo V.	62	Sodhi K.	10	Zeccolini M.	44; 45; 64
Romani A.	23	Sofia S.	28	Zocco M.A.	72
Romano L.	3; 47	Solbiati L.	21	Zuccaro C.	74; 79
Romano M.	3; 47	Solero C.L.	17		
Romeo G.	67	Soresi M.	47; 76		
Rosi G.	72	Sorrenti V.	10		
Rossi E.	44; 45; 64	Specca S.	63		
Rubini G.	36	Sperandeo M.	25; 62		
Ruffo A.	67	Sprini D.	76		
Russo G.R.	59	Stefanini F.	3		
Russo M.	37	Stella S.M.	14; 23; 28; 32; 54; 55		
<b>S</b>		Suay Navarro R.	62		
Sacerdoti D.	5; 10; 16	<b>T</b>			
Sagrini E.	3; 18; 70	Tacconi D.	21		
Saini M.	17; 21	Tamburello A.	66		
Saladino A.	17; 21	Tana C.	69; 71		
Salgarelli C.	5	Terranova A.	47		
Salini V.	13; 33; 52; 53	Tonello S.	5; 16		
Salvatore M.	40; 41; 58; 66; 67	Torricelli P.	8		
Salvatore V.	18	Trotta C.	64		
Sama C.	22	Trovato F.	25		
Sampietro G.	2	Trovato G.	62		
Sandomenico F.	24; 26; 56; 70	Turtulici G.	31; 39; 48; 50; 51; 71		
Sardanelli F.	31	<b>U</b>			
Sartoris R.	50; 52	Urciuoli L.	13		
Sasanelli M.	36	<b>V</b>			
Saturnino P.P.	24; 26; 56; 70; 73	Valente I.	63		
Savoca V.	8	Valente S.	19; 30		
Schettini D.	23	Valentino M.	12		





**Società Italiana di Ultrasonologia in Medicina e Biologia - S.I.U.M.B.**

Via Attilio Regolo, 19 - 00192 Roma

Tel. 06 32803222 - 3297

Fax 06 32803279

segreteria@siumb.it

www.siumb.it

Copyright © 2013

Società Italiana di Ultrasonologia in Medicina e Biologia.

La responsabilità dei testi riportati è a totale carico degli Autori.  
Il Comitato Scientifico ha effettuato la selezione degli Abstract basandosi sulla originalità,  
rilevanza scientifica e coerenza utilizzati relativamente agli scopi.